FACULTÉ DE MÉDECINE DE PARIS

ANNÉE 1962

N° 1283

THÈSE

pour le

DOCTORAT EN MÉDECINE

(DIPLOME D'ÉTAT)

par

LOULY Raymond

né le 4 Août 1931, à ALEXANDRIE (Égypte)

Présentée et soutenue publiquement le 27. 11 1962

CONTRIBUTION A L'ETUDE DE LA RETINOPATHIE CENTRALE ANGIOSPASTIQUE

Président : M. G. RENARD, Professeur

FACULTÉ DE MÉDECINE DE PARIS

ANNÉE 1962

N°

THÈSE

pour le

DOCTORAT EN MÉDECINE

(DIPLOME D'ÉTAT)

par

LOULY Raymond

né le 4 Août 1931, à ALEXANDRIE (Égypte)

Présentée et soutenue publiquement le 27 11 1962

CONTRIBUTION A L'ETUDE DE LA RETINOPATHIE CENTRALE ANGIOSPASTIQUE

Président : M. G. RENARD, Professeur

R. UNIV. BIBLIOTHEEK LEIDEN

CONTRIBUTION A L'ETUDE

DE LA

RETINOPATHIE CENTRALE ANGIOSPASTIQUE

BIBLIOTECA
FACULTAD
MEDICINA

A Monsieur le Professeur G. RENARD.

Professeur de clinique Ophtalmologique.

qui nous a fait l'honneur

de présider notre thèse.

A Monsieur le Docteur E. JOSEPH,

Ophtalmologiste des Hôpitaux de Paris.

qui nous a inspiré le sujet de cette thèse et prodigué de nombreux conseils.
Bien faible témoignage de notre reconnaissance.

A Monsieur le Docteur P.V. MORAX.

Ophtalmologiste des Hôpitaux de Paris.

qui nous a permis de reproduire les observations des malades de l'hôpital St ANTOINE.
L'année d'Externat passée dans son Service, nous a permis de bénéficier de son enseignement et de ses conseils.

A Monsieur le Professeur Agrégé P. BREGEAT.

Ophtalmologiste des Hôpitaux de Paris.

qui nous a accueilli dans son service. Son enseignement nous a été très profitable.

A Monsieur le Docteur P. PRUDHOMMEAUX.

Ophtalmologiste de l'Hôpital de CAEN.

qui nous a initié à l'Ophtalmologie.
Bien faible témoignage de notre reconnaissance.

Aux Laboratoires CHIBRET.

A l'Encyclopédie Médico-Chirurgicale.

qui nous ont aidé dans notre bibliographie.

PROFESSEURS HONORAIRES :

MM. ALAJOUANINE (T), AUBIN (A.), BENARD (H.), BULLIARD (H.), CADENAT (F.), CHABROL (E.), CHAMPY (C.), DEBRE (R.), FEY (B.), GASTINEL (P.), HALPHEN (E.), HAZARD (R.), HEUYER (G.), LANTUEJOUL (P.), LAROCHE (G.), LEVY-SOLAL (E.), LIAN (C.), MATHIEU (P.), MOCQUOT (P.), MONDOR (H.), MONOD (R.), MOULONGUET (P.), OLIVIER (E.), PASTEUR VALLERY-RADOT, PETIT-DUTAILLIS (D.), QUENU (J.), RICHET (C.), SENFQUE (J.), STROHL (A.), TANON (L.).

DOYEN ..... Léon BINET
Membre de l'Institut

Ier ASSESSEUR ..... Jean VERNE
2e ASSESSEUR ..... Gaston CORDIER

I - PROFESSEURS

I° CHAIRES DE SCIENCES FONDAMENTALES

a) Professeurs titulaires

	MM.
Anatomie	DELMAS (A.)
Anatomie pathologique	DELARUE (J.)
Anesthésiologie	BAUMANN (J.)
BIOCHIMIE Médicale	JAYLE (M.-F.) SCHAPIRA (G.)
Biologie appliquée à l'Education physique et aux Sports	CHAILLEY-BERT (P.)
Biologie médicale	FAUVERT (R.)
Cancérologie médicale et sociale	BERNARD (J.)
Embryologie	GIROUD (A.)
Histoire de la médecine et de la chirurgie (Laribuisière)	N...
Histologie	VERNE (J.)
Hygiène et médecine préventive	JOANNON (P.)
Médecine du Travail	DESOILLE (H.)
Médecine légale	PIEDELIEVRE (R.)



MM.

Microbiologie (Bactériologie et virologie)	FASQUELLE (R.)
Parasitologie	GALLIARD (H.)
Pathologie chirurgicale	HUGUIER (J.)
Pathologie exotique	LAVIER (G.)
Pathologie expérimentale et comparée	MERKLEN (F.-P.)
Pathologie médicale	MILLIEZ (P.)
Pathologie respiratoire	TURIAF (J.)
Pathologie et thérapeutique générales	BOUDIN (G.)
Pharmacologie	CHEYMOL (J.)
Physiologie	BINET (L.) BARGETON (D.)
Physiologie et pathologie obstétricale	LEPAGE (F.) DOGNON (A.)
Physique médicale	DJOURNO (A.)
Radiologie médicale	DESGREZ (H.)
Technique chirurgicale et chirurgie expérimentale..	N...
Thérapeutique	CONTE (M.)

b) Professeurs à titre personnel :

Biochimie médicale	DESGREZ (P.) POLONOWSKI J.
Biologie médicale	BOURLIERE (F.)
Embryologie	TUCHMANN (H.)
Hygiène et medecine préventive	DEPARIS (M.)
PARASITOLOGIE	BRUMPT (L.C.)
Pathologie chirurgicale	LAURENCE (G.°)
Pharmacologie	LEVY (Mlle J.)
Physiologie	PARROT (J.)
Physique médicale	KELLERSHOHN (L.)

2° CHAIRES DE SCIENCES CLINIQUES

a) Professeurs titulaires :

Clinique carcinologique chirurgicale (Necker)		REDON (H.)
Clinique cardiologique	(Broussais)....	MOUQUIN (M.)
Cliniques chirurgicales	Beaujon	LORTAT-JACOB (J.-L.)
	Cochin	LEGER (L.)
	Hôtel-Dieu	PATEL (J.)
	Pitié	CORDIER (G.)
	Saint-Antoine	GOSSET (J.)
	Salpêtrière	SICARD (A.)
	Tenon	OLIVIER (Cl.)







MM.

Clinique de chirurgie infantile et orthopédique (Enfants-Malades) ..... FEVRE (M.)
Clinique chirurgicale orthopédique et réparatrice (Cochin) ..... MERLE d'AUBIGNE (R.)
Clinique de chirurgie cardio-vasculaire (Broussais).. GAUDART D'ALLAINES(F. de)
Clinique de chirurgie pleuro-pulmonaire (Laennec) ... MATHEY (J.)
Clinique endocrinologique ..... (Pitié)..... DECOURT (J.)
Clinique de génétique médicale (Enfants-Malades)..... LAMY (M.)
Clinique gynécologique .....(Brocca)..... FUNCK-BRENTANO (P.)
Cliniques des maladies cutanées et syphilitiques (Saint-Louis)..... DEGOS (R.)
Clinique des maladies des enfants (Enfants-Malades). CATHALA (J.)
Clinique des maladies infectieuses (Claude-Bernard).. MOLLARET (P.)
Clinique des maladies mentales et de l'encéphale (Saint-Anne) ..... DELAY (J.)
Clinique des maladies métaboliques (Necker)..... MARCHAL (G.)
Clinique des maladies du sang (Broussais)..... HAMBURGER (J.)
Clinique du système nerveux (Salpêtrière)..... CASTAIGNE (P.)
Cliniques médicales .. Boucicaut ..... LENEGRE (J.)
Broussais ..... SOULIE (P.)
Cochin ..... JUSTIN-BESANSON (L.)
COCHIN ..... BROUET (G.)
Hôtel-Dieu ..... BARIETY (M.)
Lariboisière ..... SEZE (S de)
Pitié ..... DREYFUS (G.)
Saint-Antoine ..... KOURILSKY (R.)
Clinique médicale d'hydrologie thérapeutique et climatologie (Bichat)..... DEBRAY (C.)
Clinique médicale propédeutique (Broussais) ..... GENNES (L. de)
Clinique médico-sociale du diabète sucré et des maladies de la nutrition (Hôtel-Dieu)..... DEROT (M.)
Clinique de neuro-chirurgie (Pitié) ..... DAVID (M.)
Clinique neurologique (Salpêtrière) ..... GARCIN (R.)
Cliniques obstétricales .. Baudelocque..... LAGOMME (M.)
Foch (Suresnes) ..... MERGER (R.)
Clinique ophtalmologique (Hôtel-Dieu) ..... RENARD (G.)
Clinique oto-rhino-laryngologique (Lariboisière)..... AUBRY (M.)
Clinique obstétricale et gynécologique (Port-Royal).. VARANGOT (J.)
Clinique de pédiatrie et de puériculture (ST V. Paul) LELONG (M.)
Clinique de pneumo-phtisiologie (Laennec) ..... MARIE (J.)
Clinique de neuro-psychiatrie infantile (Salpêtrière) MICHAUX (L.)
Clinique de pédiatrie sociale (Enfants-Malades)..... BERNARD (E.)
Clinique de rhumatologie sociale et médicale (Cochin) COSTE (F.)

MM.

Clinique stomatologique	DECHAUME (M.)
Clinique thérapeutique chirurgicale (Vaugirard).....	ROUX (M.)
Clinique thérapeutique médicale (St	LEMAIRE (...)
Clinique toxicologique	GAULTIER (M.)
Clinique traumatologique	PADOVANI (P.)
Séméiologie médicale	DOMART (A.)
Séméiologie et clinique chirurgicales	POILLEUX (F.)
Clinique urologique (Necker)	COUVELAIRE (R.)
Hygiène et clinique de la Ière enfance (Trousseau).	TURPIN (R.)

b) Professeurs à titre personnel :

Médecine	BOUR (H.) LHERMITTE (F.) PEQUIGNOT (H.)

II - PROFESSEURS SANS CHAIRE, PROFESSEURS AGREGES ET MAITRES DE CONFERENCES - AGREGES

Anatomie	CABROL (C.) GOUINAUD (C.) GILLOT (C.) OLIVIER (G.)
Anatomie-pathologique.	GAUTHIER-VILLARS (Mlle P) pr.s.ch. ABELANET (R.) BUSSER (F.) CHOMETTE (G.) GOUYGOU (Ch.) m.conf. NEZELOFF (Ch.) ORCEL (L.) PAILLAIS (J.)
Anesthésiologie	KERN (E.) VOURC'H (G.)
Bactériologie	BARBIER (P.) CHRISTOL (D.) LE MINOR (L.) TOURNIER (P.)
Biochimie médicale ..	BEAULIEU Et.m. conf. BOURILLON (R.) CARTIER (P.) DREYFUS (J. Cl.) GOMNARD (P.) KRUH (J.) JEROME (H.)
Biologie appliquée à l'éducation physique et aux sports	PLAS (F.)



	MM.
rcinologie	BOIRON (M.) DENOIX (P.) MATHE (G.) SELIGMANN (M.)
rmato-Syphi-lographie ..	CIVATTE (J.) DUPERRAT (B.)
.Radiologie..	LEDOUX-LEBARD (G.)
Hématologie..	BESSIS (M.) BILSKI-PASQUIER (G.) DAUSSET (J.) DUHAMEL (G.)
Histologie..	COUJARD (R.) pr.s.ch. MAROIS (M.) RACADOT (J.)
Hydrologie..	BESANCON (F.) CORNET (A.)
Hygiène....	BOYER (J.) pr.s.ch. BLANCHER (G.) CORRE-HURST (Mme L.) SAPIN-JALOUSTRE (H.)
Maladies infectieuses	BASTIN (R.) DUPONT (V.)
Méd.Légale..	DEROBERT (L.) pr.s.ch. FOURNIER (E.) GUENIOT (M.) HADENGUE (A.)
Méd. du Travail.....	ALB AHARY (C.)
N.Chirurgie..	PERTUISET (B.)
bstétrique.	GRANJON (A.) HERVET (E.) LE LORRIER (G.) LEVY (J.) MORIN (P.) MUSSET (R.) ROBEY (M.) SENEZE (J.) SURREAU (C.) THOYER-ROZAT (J.)

	MM.
Ophtalmologie....	BRUGEAT (P.) DUBOIS (A.) SARAUX (H.)
Orthopédie.....	JUDET (R.) MEARY (R.) POSTEL (M.) RAMADIER (J.)
Oto-rhino-Laryngologie.....	DEBAIN (J.) PIALOUX (P.)
Parasitologie....	GOLVAN (Y.) LAPIERRE (J.)
Pathologie chirurgicale....	BARCAT (J.) BINET (J.P.) CAUCHOIX (J.) CERBONNET (G.) CHATELIN (C.L.) DUBOST (Ch.) FAUREL (J.) FLABEAU (F.) GARBAY (M.) GARNIER (H.) (Cl.de)GAUDART-d'ALLAINES GERMAIN (A.) LATASTE (J.) LEVEQUE (B.) LOYGUE (J.) MERCADIER (M.) NATALI (J.) PELLERIN (D.) PERROTIN (J.) ROBERT (H.) THOMERET (G.)
Parasitologie exotique	SCHNEIDER (J.)
Pathologie expérimentale.....	BENHAMOU (J.P.) BERTHEAUX (P.) BOIVIN (P.) CROSNIER (J.) HARTMANN (L.) LOEPER (J.) MAURICE (J.) MIKOL (Cl.) RICHET (G.)

	AUSSANNAIRE (H.)
	BOUVIER (J.)
	BOUYRAIN (Y.)
	BRICAIRE (H.)
	BRISSAUD (H.)
	BROCARD (H.)
	BUGE (A.)
	CATINAT (J.)
	CHRETIEN (J.)
	COBLENTZ (B.)
	CONTAMIN (F.)
	COURY (C.)
hologie	ETIENNE (J.-P.)
édicale ...	FREZAL (J.)
	FRITEL (D.)
	HENNEQUET (A.)
	HIMBERT (J.)
	HOUSSET (E.)
	LAROCHE (Cl.)
	LESOBRE (R.)
	MACAEZ (C.)
	MOREAU (L.)
	NICK (J.)
	ROYER (P.)
	TOURNEUR (R.)
	WOLFROM (R.)
	JOSEPH (R.)
	LAFOURCADE (J.)
	LEPERCQ (G.)
atrie-	MANDE (R.)
culture.....	MOZZICONACCI (P.)
	POLONOWSKI (C.)
	ROSSIER (A.)
	VIALATTE (J.)
	BOISSIER (J.)
rmacologie..	LECHAT (P.)

	BERNARD (G.)
	DAJOUR (P.)
	DURAND (J.)
Physiologie.....	GIRARD m.conf.
	HUGELIN (A.)
	SCHERRER (J.)
	CHANTEUR (J.)
	MICHROT (L.)
	m.conf. pr.s.Ch.
Physique médicale.....	GREMY (F.) m.conf.
	MILHAUD (G.)
	PELLERIN (P.)
	ROUCAIROL (J.Cl.)
	TUBIANA (M;) m.conf.
	KREIS (B.)
Pneumo-	MEYER (A.)
phtisiologie...	RENAULT (P.)
Psychiatrie.....	PICHOT (P.)
	DENIKER (P.)
Psychiatrie	DUCHE (D.)
infantile....	FLAVIGNY (H.)
	LAPRESLE (J.)
Rhumatologie...	DELBARRE (F.)
	CERNEA (P.)
Stomatologie...	CHAPUT (Mme A.) m.c.agr.
	GRELLET (M.)
	CHASSAGNE (P.)
Thérapeutique..	LAMOTTE (M.)
	MARCHE (J.)
	AUVERT (J.)
UROLOGIE.....	MOULONGUET (A.)
	QUENU (L.)

III - PROFESSEURS SANS CHAIRE ET AGREGES CHARGES DE COURS DE CLINIQUE ANNEXE à titre permanent

MM.

omie.....	DEBEYRE (J.)
ique chirur-ale.....	ABOULKER (P.) AMFLINE (A.) pr.s.ch. VERNE (J.-M.)
ique icale	PERRAULT (M.) RAMBERT (P.) THIEFFRY (S.)
ique obsté-icale.....	GRASSET (J.) MAYER (M.)
Clinique ophtalmologique..	DESVIGNES (A.) [illegible] (G.)
Clinique oto-rhino-laryngologique.....	MADURO (R.)
Clinique pédiatrique et puériculture.....	LAPLANE (R.)
Clinique psychiatrique...	BARUK (H.)
Clinique urologique.....	KUSS (R.)

IV - PROFESSEURS DETACHES DANS LES UNIVERSITES ETRANGERES

Bactériologie ..... HAUDUROY(P.)Pr.s.ch.

Pathologie chirurgicale..... RUDLER (J.) Pr.s.ch.

- Chargés de Cours dHygiène Scolaire et Universitaire ..... BOLTANSKI (E.)
LAUNAY (C.)

Secrétaire général de la Faculté..... M. LENA (J.)
Secrétaire principal..... Mlle CHANTREUIL (G.)
Conservateur en Chef de la Bibliothèque.....
Conservateur du Musée d'Histoire de la Médecine..... M. le Docteur HAHN (A.)

Conservateur ..... Mlle DUMAITRE (P.)

Bibliothécaires..... Mmes CONTET (J.), FORGET (F.)
Mlles LAURENT(H.), LE NOIR(G.)
QUIEVREUX (E.)

-:-:-:-:-:-:-:-:-

CHAPITRE I

I N T R O D U C T I O N

La Rétinopathie centrale Angiospastique a donné lieu à de très nombreuses descriptions. Cependant il s'agit d'une affection assez rare et insuffisamment connue; il arrive encore assez souvent qu'elle soit confondue avec une choroïdite maculaire.

C'est pourquoi il nous a semblé utile de reprendre l'étude de cette maladie.

D'après la description du tableau clinique, il nous a semblé intéressant de faire ressortir ce qui, dans ce trouble, plaide en faveur d'une origine rétinienne et ce qui est en faveur d'une origine choroïdienne.

L'étude des observations nous permet d'envisager le devenir de ces malades. La Rétinopathie centrale Angiospastique atteint en effet des sujets jeunes. Il nous a semblé intéressant de savoir si ces sujets qui présentent un trouble vasculaire, seraient plus facilement atteints ultérieurement d'une dégénérescence maculaire sénile.

Ce travail nous a été inspiré par le Docteur E. JOSEPH;

qu'il nous soit permis de lui présenter nos remerciements pour nous avoir aidé par de nombreux conseils et permis de puiser parmi les observations de sa clientèle personnelle et celles de son service de l'Hôpital de la PITIE .

Notre gratitude va également au Docteur MORAX qui nous a aidé de ses conseils et permis de rapporter les observations des malades examinés à l'Hôpital St ANTOINE .

-:-:-:-:-:-

De nombreux auteurs ont décrit sous des noms très divers des lésions de la région maculaire affectant des adultes jeunes avec une nette prédominance pour le sexe masculin.

Ces affections sont transitoires et récidivantes. Elles se traduisent par un oedème maculaire qui entraine un trouble visuel caractérisé par une baisse souvent modérée de l'acuité, des métamorphopsies, de la micropsie, un scotome central positif. L'atteinte est d'abord unilatérale, l'oeil congénère peut être touché soit au cours même de la première poussée, soit lors des récidives de la maladie. Le pronostic est cependant favorable en général.

La symptomatologie est rapportée en des termes assez voisins par l'ensemble des auteurs; il est par contre remarquable de constater que ceux-ci ne sont d'accord ni sur l'étiologie, ni sur le siège exact du trouble ainsi décrit. Ceci expliquerait la grande variété des noms sous lesquels elle a été décrite.

Une étude de la littérature médicale montre que la première publication concernant ce syndrome remonte à 1866. VON GRAEFE décrit alors la Rétinite Centrale Récidivante. D'après cet auteur, ainsi que UTHOFF (1912) et FUCHS (1916), cet état est dû à un trouble

circulatoire d'origine syphilitique.

Les auteurs japonais rapportent un grand nombre de cas d'une affection semblable qu'ils décrivent sous le nom de chorio-rétinite séreuse Centrale. La première publication est attribuée à ASAYAMA en I907; il faut ensuite citer les publications de MASUDA (I9I4), OGUCHI (I9I8 et I922), HASEGAWA (I952), KITIHARA et SAKAC (I932,I934, I935); MITSUI et SAKANASHI décrivent les signes biomicroscopiques.

Ces auteurs pensent qu'il s'agit de maladies maculaires d'origine inflammatoire. C'est également l'opinion émise par GUIST et GUZY (I925), P. BONNET, L. PAUFIQUE, L.BONAMOUR en I939, I945, I946; par FRANCESCHETTI en I939.

D'après RAYNER BATTEN (I92I) "cette maladie primitive aigue et transitoire de la macula, de pronostic favorable " serait d'origine toxique. DUKE ELDER lui attribue également une origine toxique, probablement d'origine allergique.

WALSH et SLOAN (I936) ont décrit un état similaire sous le nom de "Décollement idiopathique plat de la macula" et lui ont attribué une origine toxique. C'est à la même conclusion qu'ont abouti KIEWE et REH (I936)/.

KRAUPA en I923, nota deux cas de "Rétinite Centrale annulaire " qu'il attribue à une ischémie rétinienne résultant de lésions

hypertension artérielle .

GIFFORD S.R. et MARQUARDT (1958), entreprirent une étude détaillée du syndrome et pour souligner l'absence de phénomènes inflammatoires dans les cas qu'ils rapportèrent, ils suggérèrent le terme de Rétinite Centrale angiospastique. GIFFORD insista également sur l'importance du rôle du froid et des traumatismes psychiques. Ce rôle est également mis en évidence par la fréquence avec laquelle cette affection fut retrouvée par CORDES (1944) parmi les troupes de la marine américaine lors de la dernière guerre mondiale. HARRINGTON (1946) de même que E. HARTMANN (1949) s'intéressèrent à cette affection du point de vue psychosomatique .

Depuis, de nombreux auteurs ont souligné l'instabilité vasomotrice des sujets atteints de Rétinopathie Centrale Angiospastique et ont rapporté le rôle favorable des antispasmodiques et des vasodilatateurs. C'est également cette opinion qui fut soutenue par A.MICHEL (1951) dans sa thèse inspirée par HARTMANN .

Les études plus récentes sont consacrées à l'anatomie pathologique et à l'étude biomicroscopique de la Rétinopathie Centrale Angiospastique .

-:-:-:-:-:-

CHAPITRE III

DESCRIPTION CLINIQUE

- Brusquement, chez un homme d'âge moyen, en pleine santé, s'installent des troubles visuels. Le malade accuse une sensation de vision brouillée, une déformation des lignes droites ou des caractères d'imprimerie. L'apparition d'un petit scotome central positif devant un oeil, de même qu'une micropsie attirent particulièrement l'attention du malade sur son trouble visuel. L'installation de ce trouble ne s'accompagne le plus souvent d'aucun autre trouble subjectif. Cependant, certains malades présentent en même temps une migraine.

- Les symptômes décrits par le patient orientent d'emblée vers une atteinte unilatérale de la région maculaire. De fait, l'inspection révèle que les yeux sont calmes, les réflexes photomoteurs normaux, les milieux sont transparents. L'acuité visuelle peut être de IO/IOèmes, le plus souvent elle est abaissée à 7 ou 8/IOèmes. Même lorsqu'elle n'est pas abaissée, le malade déclare que du côté de l'oeil atteint, il voit moins nettement. Les lignes de l'échelle d'optotypes peuvent être déformées, la métamorphopsie est un symptôme quasi constant. Les sujets qui analysent bien leur trouble visuel voient que certaines lettres de l'échelle d'optotypes sont estompées. Ceci traduit l'existence d'un scotome central.

- Il est nécéssaire de mesurer la réfraction du patient lors de chaque examen, c'est ainsi qu'on pourra parfois mettre en évidence une hypermétropie acquise du côté atteint. Cette hypermétropie disparait après la regression de l'oedème maculaire (observation n° I)

- Le champ visuel périphérique est normal

- On mettra aisément en évidence le trouble du champ visuel central ou para-central à l'aide des tables d'AMSLER . Le schéma sera régulièrement éclairé; il doit être observé à la distance habituelle de lecture : 28 à 30 centimètres, la réfraction étant corrigée pour cette distance. On évitera de pratiquer cet examen après une ophtalmoscopie.

Le malade peut ainsi tracer les limites du déficit de son champ visuel central; il notera facilement la déformation des lignes. Il s'agit d'un scotome central positif qui est le plus souvent relatif et centré par le point de fixation. Sa taille est variable d'un malade à l'autre. Sur les schémas d'AMSLER, il occupe 2 à 4 carrés de part et d'autre du point de fixation (soit 2 à 4 degrés).

Ces tests permettent de suivre l'évolution de la maladie.

On a remarqué dans certains cas que la lame liquidienne

avait tendance à se collecter à la partie inférieure de la macula, ce qui entrainait un déplacement du scotome vers le haut.

Nous avons remarqué dans une de nos observations (n° 28) qu'après éblouissement de la macula, le scotome central était plus étendu et siégeait au-dessus du point de fixation.

Le déficit central peut également être mis en évidence grâce à la lecture des plus petits tests de l'échelle de Parinaud pour la vision de près.

- L'examen ophtalmoscopique met en évidence des modifications particulières de la macula. Celle-ci est le siège d'un oedème qui parait la soulever et qui modifie sa coloration habituelle.
Fait remarquable, les modifications sont limitées à la zone avasculaire qui est entourée d'un reflet lumineux annulaire. Il peut exister parfois de fines hémorragies. Les petits vaisseaux sont parfois tortueux; ils sont habituellement sans lésion visible.
Ce n'est que plus tardivement, au cours de l'évolution, que pourront apparaître de petites taches jaune-chamois évoquant les lésions de capillarose et un discret remaniement pigmentaire.

Le restedu fond d'oeil est normal.

- Si on recherche l'acuité visuelle du sujet dont on vient d'examiner le fond d'oeil, on s'aperçoit que celle-ci est nettement diminuée : le trouble visuel est plus important qu'avant l'examen. La macula sera éclairée pendant 30 secondes avec la lumière de l'ophtalmoscope : alors que l'oeil sain récupère après un tel éblouissement son acuité précédente en 15 à 60 secondes, l'oeil atteint de Rétinopathie Centrale Angiospastique ne la récupère qu'au bout d'un laps de temps beaucoup plus important.

Le scotome central provoqué par l'exposition de la région maculaire pendant trente secondes à la lumière de l'ophtalmoscope est un phénomène physiologique normal ; il traduit la fatigue rétinienne.

L'étude de ce phénomène a fait l'objet de la thèse de P. HALLOT-BOYER : le scotome serait dû à l'épuisement passager des cellules ganglionnaires de la rétine.

L'allongement de la durée du scotome central provoqué (au-delà de 50 secondes, la réaction est normale) est toujours pathologique: il signale l'existence d'une lésion maculaire, et ceci avant même qu'elle ne soit visible à l'examen ophtalmoscopique.

D'après HALLOT-BOYER , le scotome central provoqué serait d'une durée anormale dans la plupart des affections maculaires, par exemple dans les dégénérescences maculaires séniles. Cependant, cet allongement est particulièrement net lorsqu'il existe un oedème maculaire.

Plus récemment , H. MAGDER signale ce même trouble visuel survenant après l'examen ophtalmoscopique de la macula pendant I5 secondes. Il remarque qu'il ne retrouve ce trouble visuel que dans la Rétinopathie Centrale Angiospastique. Il serait provoqué par l'oedème siégeant entre les deux feuillets de la rétine.

Pour MAGDER, citant une publication de LANGE et SIMON, l'explication du phénomène serait la suivante :

> Des rétines de carpes immergées dans une solution de Ringer et exposées à la lumière rendent la solution acide par libération d'acide phosphorique. L'acide n'apparait en cas d'exposition à la lumière que si l'"épithélium pigmentaire adhère au neuro-épithélium.

Selon MAGDER, lorsque les deux feuillets rétiniens sont séparés, la récupération des fonctions rétiniennes après exposition à la lumière est perturbée.

Nous rapportons les études du scotome provoqué dans les observations n° 5- 6- 26- 28.

- L'examen de la lésion maculaire pourra être complétée par l'étude biomicroscopique à l'aide du verre de contact. Cet examen a montré à GOLDMANN que l'oedème siège entre la rétine et la choroïde; il y a cependant un faible décollement du vitré au-devant

de la zone oedémateuse.

Dans l'observation n° 28, nous rapportons un examen biomicroscopique de la macula.

- L'étude de la vision des couleurs montre qu'il existe une dyschromatopsie acquise d'axe bleu-jaune. Cette notion est intéressante à connaître surtout au début de la maladie : elle permet d'éliminer la possibilité d'une névrite optique.

- L'interrogatoire des malades atteints de Rétinopathie Centrale Angiospastique montre :

.qu'il s'agit de sujets surmenés, soumis à des chocs émotifs et qui présentent un profil psychologique particulier, voisin du type décrit chez les migraineux. De plus, il s'agit de personnes qui fument beaucoup.

.L'interrogatoire révèlera également que certains des sujets sont migraineux ou qu'ils présentent des troubles circulatoires au niveau des extrémités.

L'étude du trouble vaso-moteur des sujets atteints de Rétinopathie Centrale Angiospastique fut entreprise par HORNIKER, GIFFORD et MARQUARDT établissent

une série de tests qui mettent en évidence l'instabilité vasomotrice.

- Dans la majorité des cas, les réactions sérologiques de la syphilis sont négatives. Parfois on trouve chez certains malades un foyer infectieux des sinus ou un foyer dentaire.
Il est souvent difficile de rattacher la Rétinopathie Centrale Angiospastique à l'existence d'un foyer infectieux. Cependant nous rapportons un cas (observation n° 3), où ce lien est évident : la suppression du foyer dentaire a fait disparaître le trouble visuel dans de très brefs délais.

Certains auteurs insistent sur le fait que la cuti-réaction à la tuberculine est très fréquemment positive et que souvent les sujets atteints présentent un terrain tuberculeux.
L'étude de nos observations montre que ces constatations ne sont pas très fréquentes.

-:-:-:-:-:-

une série de tests qui mettent en évidence l'instabilité vasomotrice.

- Dans la majorité des cas, les réactions sérologiques de la syphilis sont négatives. Parfois on trouve chez certains malades un foyer infectieux des sinus ou un foyer dentaire.
Il est souvent difficile de rattacher la Rétinopathie Centrale Angiospastique à l'existence d'un foyer infectieux. Cependant nous rapportons un cas (observation n° 3), où ce lien est évident : la suppression du foyer dentaire a fait disparaître le trouble visuel dans de très brefs délais.

Certains auteurs insistent sur le fait que la cuti-réaction à la tuberculine est très fréquemment positive et que souvent les sujets atteints présentent un terrain tuberculeux.
L'étude de nos observations montre que ces constatations ne sont pas très fréquentes.

-:-:-:-:-:-

CHAPITRE IV

D I A G N O S T I C

Le diagnostic est en général facile. Nous avons vu qu'il s'agit d'un tableau très particulier survenant brusquement chez un adulte jeune, en pleine santé. Les symptômes dont se plaint le malade sont très évocateurs, de même que l'aspect ophtalmoscopique des lésions.

Tout au début, devant des signes discrets, on pourrait être aiguillé vers le diagnostic de névrite rétrobulbaire. Dans ce cas l'étude du scotome central provoqué par la lumière et celle de la vision colorée permettent d'éliminer ce diagnostic. Il s'agit d'une affection maculaire car il existe un allongement de la durée du scotome provoqué et une dyschromatopsie acquise d'axe bleu-jaune.

L'affection peut surtout être confondue avec une choroïdite de la région maculaire. L'examen clinique, les données des examens complémentaires, qui éliminent la possibilité d'une étiologie infectieuse de l'évolution de la maladie, permettent le diagnostic.

Au début, chez des sujets d'âge moyen, le diagnostic d'une tumeur choroïdienne pourrait également être évoqué.

Chez des sujets de cet âge on pourrait également se demander si on n'est pas en présence des premiers symptômes d'une dégénérescence maculaire.

Nous verrons les éléments du diagnostic étiologique en étudiant la pathogénie de la maladie.

-:-:-:-:-

CHAPITRE V

E V O L U T I O N

La maladie dure en général de deux à six semaines. Sous l'effet du traitement, il est possible que les lésions constatées à l'examen ophtalmoscopique disparaissent en totalité. Le plus souvent, lorsque l'oedème s'est résorbé, il persiste quelques taches blanc-jaunes et un fin remaniement pigmentaire de la région. Parfois il se forme un trou de la macula.

En même temps, le scotome central s'atténue et disparait; l'acuité visuelle redevient normale. Dans quelques cas, l'acuité visuelle reste inférieure à ce qu'elle était avant la maladie, cette baisse visuelle est le plus souvent modérée.

Les récidives ne sont pas la règle, mais elles sont fréquentes. Elles atteignent tantôt le même oeil tantôt l'oeil congénère. L'intervalle séparant les différentes poussées est variable d'un malade à l'autre et chez le même malade entre les différentes atteintes.

Les lésions maculaires et la baisse de l'acuité peuvent s'aggraver par suite de rechutes de la maladie. Cependant, l'étude des différentes observations montre qu'après une certaine évolution

les rechutes ne se reproduisent plus; les lésions maculaires cessent d'évoluer et seront retrouvées identiques au cours d'examens successifs. Après une certaine durée d'évolution, la maladie tendrait donc à disparaître.

Nous rapportons les observations (n° I et 2) de deux malades qui ont été suivis d'abord par le Docteur H. JOSEPH puis par le Docteur E. JOSEPH.

Le premier malade fut suivi pendant 42 ans; aucune rechute ne s'est produite depuis trente ans,

le second malade est suivi depuis 28 ans sans aucune rechute.

On pourrait s'attendre à ce que les sujets présentant une Rétinopathie Centrale Angiospastique fassent ultérieurement une dégénérescence maculaire sénile ou du moins qu'ils y soient particulièrement exposés. La fragilité de leur système vasculaire devrait les ranger parmi les sujets les plus vulnérables à une telle dégénérescence. L'étude des deux cas que nous rapportons montre qu'il n'en est rien.

Inversement, lorsqu'on interroge les malades porteurs

d'une dégénérescence maculaire sénile pour savoir s'ils ont présenté dans leur passé les symptômes d'une Rétinopathie Centrale Angiospastique, on note que leurs réponses sont négatives .

Il ne semble donc y avoir aucun rapport entre ces deux affections. La Rétinopathie Centrale Angiospastique ne prépare pas le terrain de la dégénerescence maculaire sénile .

-:-:-:-:-:-

CHAPITRE VI

R E S U M E des O B S E R V A T I O N S

OBSERVATION n° I

(Mr L...) (Dr JOSEPH)

Le I7.I2.I920 (32 ans)

Consulte parce qu'il perçoit une tache devant l'oeil droit depuis 5 jours :

-Examen oculaire :

-Acuité visuelle :
.VOD : + 0.75 : 9 à I0/I0
.VOG : sans correction : I0/I0
-Champ visuel : normal sauf scotome positif ovalaire; incurvation des lignes, sans scotome absolu.
-Fonds d'yeux : normaux, sauf oedème maculaire de l'oeil droit

-Examen général clinique etpara-clinique :

-B.W. : négatif
-Tension artérielle : I4/8
-Urée : 0,30 gr

-Traitement :

Sédatifs

Le 5.9.I924

Guérison en 8 à I0 jours
Consulte à l'occasion d'une nouvelle atteinte, de l'oeil gauche cette fois.

-Examen oculaire :

-Acuité visuelle :
.VOD : sans correction I0/I0
.VOG : + I = I0/I0
-Champ visuel : normal sauf scotome positif , sans métamorphopsie.
-Fond d'oeil :
.OD : normal
.OG : Oedème maculaire

-Traitement :

Sédatifs

Le I2.9.I924 : même état

Le 26.9.I924 :

amélioration depuis 5 jours.

-Examen oculaire :

-Acuité visuelle :
.VOD : I0/I0 sans correction
.VOG : I0/I0 sans correction

Le I4 Mars I932 :

Consulte pour une gêne visuelle de près.
Affirme qu'il a eu deux fois de nouvelles manifestations de la maladie du côté droit; mais ne s'en est pas inquiété. Ces manifestations surviennent toujours en période de fatigue ou après une émotion.

-Examen oculaire

-Acuité visuelle :
.VOD/G : I0/I0 sans correction
.de près : + I
-Fonds d'yeux : normaux sauf à l'oeil droit: 2 petits points jaunes péri-maculaires à allure de cicatrices choroïdiennes.

Revu à plusieurs reprises pour des modifications de lunettes.

Le 2I.3.I962 (74 ans)

-Examen oculaire :

-Acuité visuelle :
.VOD : -0.50 : I0/I0
.VOG : -0.75 : I0/I0
-Fonds d'yeux : normaux sauf points jaunes signalés en I932 à l'oeil droit; par ailleurs, il n'y a aucune modification des régions maculaires.

Le malade ne s'est plus présenté à la consultation

OBSERVATION n° 2

(Mr P...) (Dr JOSEPH)

Le 6.7.1934 (54 ans)

Signale un scotome positif de l'oeil droit depuis 10 jours; ne s'en est pas beaucoup inquiété car avait déjà observé le même phénomène, toujours à l'oeil droit, à 5 ou 6 reprises depuis 20 ans.

Aux deux premières fois, malgré un B.W. négatif, a eu une série de Cyanure de Mercure.

A la dernière atteinte, on lui a arraché une dent douteuse.

La guérison a toujours eu lieu, avec ou sans traitement, en 15 jours ou un mois.

Cette fois-ci il consulte pour changer ses lunettes.

-Examen oculaire :

-Acuité visuelle :

.VOD : (15°-0.50)+0.75 : 8 à 9/10

.VOG : (165°-0.25)+1 : 10/10

Scotome central positif relatif sans aucune déformation (perçoit estompé).

-Fond d'oeil :

Tout est normal y compris les vaisseaux, sauf à droite où il existe un oedème maculaire, d'un demi diamètre papillaire, ovalaire, à grand axe horizontal.

-Examen général:

-Tension artérielle : 16/8

-Urée : 0,30 gr.

-Traitement :

Adressé à son médecin pour traitement sédatif.

le 27.7.1934

Ne voit pas de scotome depuis quelques jours.

-Examen oculaire

-Acuité visuelle :

.VOD/G : mêmes verres : 10/10

.de près : OD : (15° -0.50) + 2,25

OG : (165°-0.25) + 2.50

-Fonds d'yeux : normaux

L'oedème maculaire a disparu

Revu depuis, à plusieurs reprises, pour changement de lunettes.
N'a plus présenté aucun trouble.

Le 9.I.1962 :(82 ans)

-Examen oculaire :

-Acuité visuelle :
VOD : (I5° -0.75) -0.50 : 8 à 9/I0
VOG : (I65°-0.50) +0.50 : I0/I0

-Opacités cristalliniennes O.D.
-Fonds d'yeux : normaux sauf petite sclérose vasculaire.

le malade ne s'est plus présenté à la consultation

OBSERVATION n° 3

(Mr F...) (Dr JOSEPH)

le I8.9.I942 : (27 ans)
Présente depuis ce matin un trouble brusque de la vision de l'oeil droit; voit une tache grise sur ce qu'il fixe.

-Examen oculaire :

-Acuité visuelle :
.VOD : 8 à 9/I0
.VOG : I0/I0
-Champ visuel : ni scotome absolu, ni métamorphopsie
-Fond d'oeil :
OD : oedème grisâtre péri-maculaire

le 27.I0.I942

le trouble persiste inchangé

-Examen dentaire

Les radiographies dentaires ont révélé un granulome périapical de la racine de la première prémolaire droite.
Resection péri-apicale.

Le 28.I0.I942

le soir même après la resection, ne voit plus trouble.

-Acuité visuelle
.VOD : I0/I0
-Fond d'oeil droit : normal

Le I3.II.I942 :

Aucun trouble

-Acuité visuelle :
.VOD/G : I0/I0
-Fond d'oeil : normal

Le II.I2.I942 :

Même chose.

Le malade ne s'est plus présenté à la consultation

OBSERVATION n° 4

(Mr D...) (Dr JOSEPH)

Le 22.2.I944 (30 ans)

opéré de strabisme en I936; il reste un petit strabisme convergent.

-Acuité visuelle
.VOD : (0° -I.50) + 3 : I0/I0
.VOG : (0°-0.75) +3 : I0/I0

Le 2.8.I955

brusquement voit une tache brune comme une pièce de 50 centimes devant ce qu'il fixe, mais n'accuse pas de baisse visuelle .

-Examen oculaire

-Acuité visuelle :
.VOD/G : I0/I0, réfraction inchangée
aucune métamorphopsie
-Fond d'oeil:
après dilatation pupillaire : OG : on ne voit pas la foveola; aire maculaire grisâtre cerclée d'un reflet brillant en bas.

-Traitement :

.Suppression du tabac
.Belladenal
.Nicyl

Le 7.9.I955

amélioration depuis 3 jours

-Examen oculaire

-Acuité visuelle :
.VOD/G : I0/I0
-Fond d'oeil :
.aspect de trou maculaire avec petit piqueté jaunatre
Amsler : voir schéma.

Le 25.I0.I955

Tout a disparu le I5 Septembre
fume de nouveau

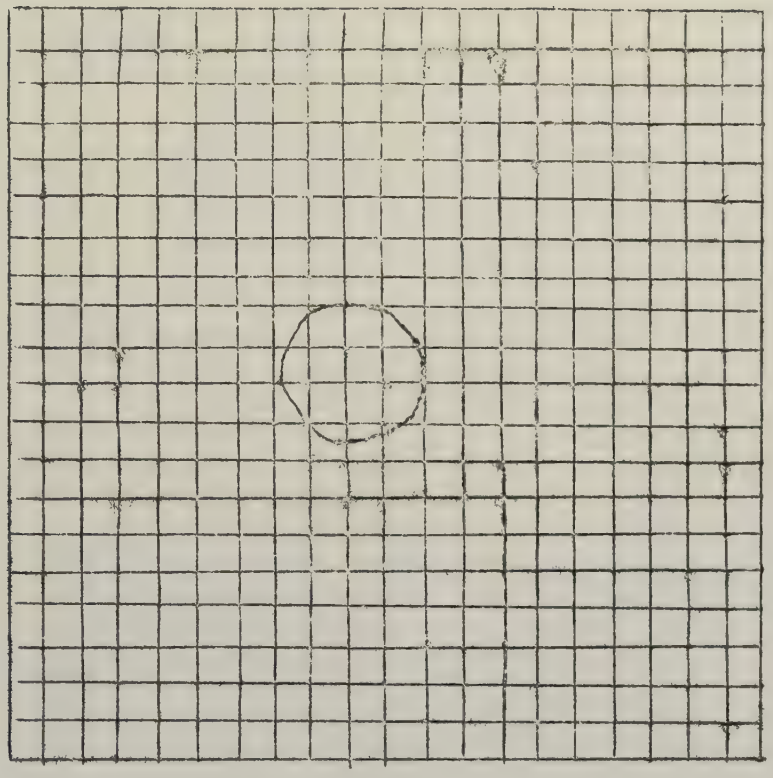



OBSERVATION n° 5

(Mme L...) (Hôpital St Antoine : Dr P.V. MORAX)

Le I0.2.1955 (27 ans)

Vient consulter à St Antoine, adresséé par son ophtalmologiste.
En Septembre I954, constate un voile devant l'oeil droit, permanent.
En Juin, avait eu la même impression pendant quelques minutes.

-Examen oculaire

-Acuité visuelle :
.VOD : 9/I0 avec -0.75 alors qu'avant avit I0/I0 s.c.
de près: perçoit un scotome positif
.VOG : I0/I0 s.c.

Examen O.D. :
-Milieux antérieurs normaux
-Tension oculaire normale
-Fond d'oeil : tour juxta-maculaire légèrement oedémateux, relief anormal sans qu'il soit aisé de dire s'il s'agit d'une saillie ou d'une dépression.

-Examen général clinique et para-clinique

-Vitesse de sédimentation : normale
-Urines : sucre et albumine : néant
-B.W. : négatif
-Formule sanguine : normale
-Radio pulmonaire : normale
-Cuti: négative
-Examens O.R.L. et stomatologique : négatifs

-Traitement :
-I0 retro-bulbaires de Cortisone + nicyl
-Cyanure de Mercure intra-veineux

Après le traitement : amélioration du trouble visuel; aspect quasi normal de la macula

3 semaines après un congé, réapparition du trouble visuel.

-Examen oculaire

-Acuité visuelle :
.VOD.: IO/IO, impression de voile
-Fond d'oeil droit: aspect d'oedème et impression de début de dégénérescence.

-Même traitement; mais cette fois peu de résultats.

Le IO.2.I955 (Examen à St Antoine)

-Examen oculaire

-Acuité visuelle :
.VOD.: 5/5 mais moins lumineux; micropsie; pas de métamorphopsie
.VOG.: 5/5
.de près : OD : lit n2: petit scotome temporal; la moitié droite du mot est brouillée, la moitié gauche est claire.
OG : lit n° I,5
-Très sensible à l'éblouissement. L'examen ophtalmoscopique entraine un trouble de la vision centrale de longue durée.
.Fond d'oeil droit : tout est normal sauf la macula: il existe une zone (correspondant à la zone avasculaire) saillante, oedémateuse, plus pâle, un peu livide, cerclée d'une ligne brillante et réfringente.
Tout autour, il y a un semis de petits points jaunes plus ou moins groupés.
.Fond d'oeil gauche : normal.
-Cartons de HAITZ :
.OD : ne reconnait pas le bleu
flou nasal : scotome paracentral
-Campimétrie : tracé normal (index : 2/I000)

Le I4.2.I955 :

Après 30 secondes d'éblouissement de la région maculaire avec l'ophtalmoscope, l'acuité tombe à moins de I/IO et il faut 7 minutes pour ramener l'acuité aux chiffres antérieurs.

-Fond d'oeil droit: même aspect . Cercle d'oedème brillant tout au tour de la macula. Petits points très fins saupoudrant discrétement la région périfoveolaire.

-Traitement :
-Héparine I.V. + Largactil + Solurutine nicotique

A eu une très grosse émotion; a été très affectée par la mort de son beau-frère en Août 1954, décédé dans des conditions assez dramatiques.

Le 14 .3.1955 :

N'accuse pas de gros changement après trois semaines de traitement et de repos.

-Examen oculaire

-Acuité visuelle :

.VOD.: 5/5 f.

.VOG.: 5/5

-Fond d'oeil droit : aspect sensiblement le même, .L'oedème persiste.

-Eblouissement : après 30 secondes d'éblouissement, il faut I minute I5 secondes pour ramener l'acuité au chiffre antérieur.

La malade ne s'est pas présentée à la consultation

OBSERVATION n° 6

(Mme M... -38 ans) (Hôpital St Antoine : Dr P.V. MORAX)

Le 23.2.1955

Malade adressée au Docteur MORAX par son ophtalmologiste.

-Histoire de la maladie:

Chez une jeune femme en bonne santé, sans antécédents oculaire ou général, apparition soudaine, il y a trois semaines, d'un scotome positif très atténué: simple brouillard, devant l'oeil gauche.

-Examen oculaire à cette date :

-Acuité visuelle :
.VOD. : 10/10 ; de près : lit n° 2
.VOG. : 9/10 ; de près : lit n° 2, mais à travers un brouillard.
-Milieux antérieurs: rien à signaler
-Fond d'oeil gauche: aspect en bave d'escargot interpapillo-maculaire.
-Champ visuel : Petit scotome central au-dessous du point de fixation.

-Examen général clinique et para-clinique :

-Radios du crâne et trous optiques ; normaux
-Vitesse de sédimentation : normale
-Formule sanguine : normale
-B.W.: négatif
-Examens : stomatologique, O.R.L. et scopie pulmonaire : négatifs.

-Traitement : tous les deux jours, une retro-bulbaire de novocaïne-nicyl-cortisone.

Malgré ceci, accentuation du trouble.

Le 3.2.1955 :

-Examen oculaire :

-Acuité visuelle :
.VOD : 7/10 ; métamorphopsie
-Champ visuel : on retrouve le même scotome
-Fond d'oeil gauche : la région maculaire est saupoudrée de points blancs, entourés d'oedème.
-scotome central provoqué: la malde ne récupère l'acuité précédente qu'au bout de 7 minutes.
-Traitement conseillé
-Liquémine 50 en intra-veineuse
-Auréomycine
-Belladenal et Rutascol

La malade n'a plus été revue

OBSERVATION n° 7

(Mr K... -42 ans) (Hôpital St Antoine - Dr [illegible])

Le 23.4.1955

Se plaint d'une sensation de tache devant l'oeil gauche depuis 3 à 4 jours.
A été soigné pour ses dents il y a une semaine
Actuellement, obstruction nasale intermittente par déviation de la cloison.

-Examen oculaire :

-Acuité visuelle :
.VOD.: + I : IO/IO
.VOG.: IO/IO sans correction
.de près : lit n° 2
-Amsler : tache jaunâtre se projetant dans le quadrant supero-interne.
-Fond d'oeil droit : normal
-Fond d'oeil gauche: modification de la macula qui dans son ensemble est saillante et oedémateuse. La fovea est rougeâtre, la saillie est maximum au-dessous et en dedans.
.Quelques exsudats blancs jaunatres inter papillo maculaires.
.Papilles et vaisseaux normaux.

-Diagnostic: lésion maculaire exsudative faisant penser soit à un début de dégénérescence, soit à une choroïdite au début.

-Traitement : Terramycine Ig 50

Le 26.4.1955

-Examen oculaire:
-Acuité visuelle :
.VOD : IO/IO
.VOG : 8 à 9/IO
-Fond d'oeil : identique

-Examen général clinique et para-clinique :

-Examen dentaire : normal
-Examen O.R.L. : cornet inférieur à cautériser
-Numération, formule et vitesse de sédimentation : normales

-Continuer le même traitement

Le 30.4.1955

ne ressent pas d'amélioration.

-Fond d'oeil gauche : les lésions évoquent une rétinopathie centrale angiospastique

-Même traitement.

Le 5.5.1955

-Examen oculaire

-Acuité visuelle :
.VOD : 10/10
.VOG : 8 à 9/10

-Fond d'oeil droit : normal

-Fond d'oeil gauche : même aspect; il existe en outre une bulle transparente, saillante, circulaire, en dehors de la macula.

-Traitement : tous les deux jours, une retro-bulbaire de nicyl et novocaine ; vitamine C et calcium en intra-veineuses

Le 11.5.1955 :

amélioration subjective et objective

-Examen oculaire :

-Acuité visuelle :
.VOD/G : 10/10 avec + 0.50 ; de près : lit n°2

-Fond d'oeil droit : aspect moiré de la région maculaire

-Fond d'oeil gauche : l'oedème a totalement disparu

-Traitement- Nicyl (comprimés) et Epanal

le 31.6.1955

.VOD/G : 10/10

Guérison

le 8.10.1955 :

la guérison se maintient

.VOD/G : + 0.50 : 10/10 ; de près : lit n° 2

-Fond d'oeil droit et gauche : normaux

le 4.10.1956

n'a présenté aucune rechute

le 3.I0.I956

-Examen oculaire
  -Acuité visuelle :
    .VOD : +0.50 : I0/I0
    .VOG : I0/I0 f. sans correction et I0/I0 avec (90°+0.25)
    .de près lit n°2 avec :
      OD : +I.25
      OG : (90° +0.25)+0.75
  -Fond d'oeil droit : normal
  -Fond d'oeil gauche: allongement du trajet des petits capillaires

le 7.8.I96I

  -VOD/G : I0/I0 sans correction
  -Fond d'oeil droit et gauche : normaux

le I4.4.I962

-Examen oculaire

  -Acuité visuelle :
    .VOD/G : I0/I0 sans correction
  -Pupille droite en mydriase
  -Tension oculaire :
    .OD : 30
    .OG : 22

-Traitement : collyre Pilocarpine 2%, 4 fois par jour

le 2I.4.I962

La tension oculaire est redevenue normale.

OBSERVATION n° 8

(Mr M... A - 37 ans) (Hôpital St ANTOINE)

le 23.5.1955

malade adressé au Dr MORAX par son ophtalmologiste pour une baisse de l'acuité visuelle de l'oeil gauche depuis une quinzaine de jours. Perçoit une tache sur ce qu'il fixe.

Le 18.5.1955 : VOD : 10/10
VOG : 10/10 f. scotome central pour les couleurs; pas de métamorphopsie
Fond d'oeil droit normal
Fond d'oeil gauche : oedème maculaire
Radio dentaire : infection de la prémolaire gauche
Formule sanguine : leucopénie

ACTUELLEMENT

-Examen oculaire :

-Acuité visuelle
.VOD : 10/10
.VOG : +0.50 : 10/10 f
.de près : lit n° 2; OG. gêné par le scotome central
-Amsler : scotome central centré par le point de fixation
-Pupilles et réflexes normaux
-Fond d'oeil droit : normal
-Fond d'oeil gauche : oédème maculaire; ébauche de trou maculaire

-Traitement

-Nicyl et Novocaïne en rétro-bulbaire
-comprimés de rutine

le 8.6.1955

a eu 5 retrobulbaires ; petite amélioration visuelle
-Fond d'oeil gauche : oedème maculaire; anneau encerclant la macula; quelques points jaunes.

-Traitement : retrobulbaires de novocaïne et nicyl

Il s'agit d'un anxieux, frileux; présente souvent une impression de fourmis dans les doigts

Le 29.5.1955

se sent mieux
signale de la métamorphopsie

-Examen oculaire

-Fond d'oeil gauche : l'oedème semble avoir un peu regréssé; l'anneau ne semble plus complet autour de la macula.

le 6.7.1955

-Il n'y a plus d'oedème; la macula parait un peu granitée, avec toujours de petites taches jaunes
-VOG : II/IO avec +0.50

le 20.7.1955

même aspect

le I.2.1956 :

présente une rechute depuis environ un mois

-VOD : IO/IO
-VOG : + I.75 : IO/IO (réfraction sous atropine)
-Fond d'oeil droit : normal
-Fond d'oeil gauche: anneau réfringent péri-maculaire; oedème maculaire
-Amsler : déformation des lignes horizontales

-Traitement
-Novocaine + nicyl en retro-bulbaire
-Epanal
-Intra-veineuses de calcium.

Le malade n'a plus été revu

OBSERVATION n° 9

(Mr [illegible] A - 38 ans) (Hôpital St ANTOINE)

le I9.3.1956

Début Décembre I955, apparition brutale d'un trouble visuel de l'oeil gauche; les lignes vues par l'oeil gauche sont déformées
Consulte plusieurs ophtalmologistes sans amélioration
Antécédents : otite catarrhale il y a un an

-Examen oculaire

-Pupilles et motilité ; normaux
-Acuité visuelle
.VOD : +0.50 : I0/I0 ; de près lit n° I,5
.VOG : +0.50 : 9/I0 f; trou sténopéique : 9/I0; de près : n°I,5
-Tension oculaire : OD, OG : 8/7.5
-Champ visuel périphérique : normal OD;OG.
-Amsler : pas de scotome
Métamorphopsie
-Fond d'oeil droit : calibre artériel irrégulier
-Fond d'oeil gauche même aspect des vaisseaux; petits points jaunes recouvrant la macula
-Tension de l'artère centrale de la rétine : OD :35; OG : 40

-Examen général :

-Tension artérielle : I3/8

-Diagnostic : Rétinopathie centrale angiospastique

-Traitement :
-Largactil I/2c x 2
-Lentérules de phénobarbital

Le I4.4.I956

-VOG : +0.50 : I0/I0 f.
-Fond d'oeil droit et gauche : mêmes constatations
-Amsler : aucun changement

-Continuer le même traitement.

Le malade ne s'est plus représenté à la consultation.

OBSERVATION n° IO

(Dr S..., 37 ans) (Hôpital St Antoine)

le 4.6.I956

le I5 Mai, scotome de l'oeil droit.
le malade consulte un ophtalmologiste qui constate un oedème maculaire
.VOD : 9/IO
.VOG : IO/IO
.Examens stomatologique et O.R.L. : rien à signaler
.Traitement : retrobulbaire de novocaïne+chloramphénicol par voie générale

Guérison en 8 jours

le 27.5.I960

rechute; présente les mêmes symptômes à l'oeil droit

-Examen oculaire

-Acuité visuelle
.VOD : 9/IO; (0°-0.50):IO/IO
.VOG :IO/IO
-Amsler : vision moindre sur un cercle légèrement inférieur à la taille du test ; métamorphopsie
-Tension artérielle rétinienne 60 OD et OG (Tension artérielle:I4/7)
-Fond d'oeil droit : aspect de trou dans la macula; zone ronde tracée au compas de I/4 de diamètre papillaire, cerclée par une ligne brillante. Autour, il existe un cercle moins net de un demi diamètre papillaire. On a l'impression que ces deux cercles correspondent à l'aire avasculaire et à la fovea. Les vaisseaux sont normaux.

-Diagnostic : Rétinopathie centrale angiospastique

-Traitement :

-cesser de fumer
-nicyl-papavérine: 8 comprimés
-rutine : 3 comprimés
-épanal, largactil

le 7.6.I956

-Examen général (résultats des examens demandés) :
-Numération, formule sanguine : normales
-vitesse de sédimentation : normale
-urée : 0,30 gr ; cholestérol : 2,IO ; glycémie : 0,89

-Traitement : on commence une série de rétrobulbaires de novocaïne-

nicyl

le I2.6.I956

même tache devant l'oeil droit

-Amsler inchangé
-Fond d'oeil droit: diminution de l'oedème

le 26.6.I956

après 5 injections, diminution de la tache devant l'oeil droit et de l'oedème maculaire

le I7.9.I956

à la suite d'un coryza, réapparition brutale du scotome de taille identique à celui de juin I956.

Même traitement.

OBSERVATION n° II

(Mr BE... -40 ans) (Hôpital : LA PITIE)

Le 5.3.1957

présente depuis 6 semaines, un trouble visuel de l'oeil droit : tache sur ce qu'il fixe.

-Examen oculaire

-Acuité visuelle
.VOD : -I. : IO/IO : petite tache sur ce qu'il fixe, sans déformation des objets
.VOG : IO/IO sans correction
-Fond d'oeil droit : oedème maculaire
Angiospasme ?

On demande: une numération formule
une vitesse de sédimentation
un examen O.R.L. et un examen dentaire

-Traitement : N cyl papavérine
delta-cortisone

le 5.4.1957 :

les examens demandés sont tous normaux
les troubles subjectifs ont guéri en 8 jours
-Fond d'oeil droit : très nette amélioration
-Fond d'oeil gauche : normal

-Continuer le même traitement.

le 31.5.1957

guérison complète

le 4.4.1958

a revu une tache devant le même oeil en janvier 1958.
a refait de lui-même le même traitement et a obtenu la guérison.

Mars 1958

rechute

-Examen oculaire

-Acuité visuelle
.VOD : -1.50 : IO/IO
.VOG : IO/IO sans correction
-Champ visuel : normal

-Même traitement.

le I4.5.I959

nouvelle rechute

-Examen oculaire

-acuité visuelle
.VOD : (95° -0.50) -2 7/I0
.VOG : (I65°-0.50) I0/I0
-Amsler : petit scotome central relatif
-Fond d'oeil droit : oedème maculaire

-Traitement : nicyl en intramusculaire
phénobarbital

le 28.5.I959

.VOD : I0/I0
.VOG : I0/I0
-Fond d'oeil droit : il n'y a plus d'oedème maculaire.

le I6.I0.I959

-Examen oculaire

-Acuité visuelle
.VOD : -2.25 : 9/I0
.VOG : I0/I0 sans correction
-Fond d'oeil droit : léger remaniement maculaire
-Amsler : les lignes sont déformées au centre du test

-Traitement : Nicyl papavérine

Revu en Janvier et Mai I960 :

.VOD -I.50 : I0/I0
.VOG: I0/I0 sans correction

guérison.

OBSERVATION n° I2

(Mr L... -4I ans) (Dr JOSEPH)

le 25.5.1959

.Il y a 4 jours, a eu une grosse émotion à la suite d'un accident de voiture.
.n'a subi aucun choc au cours de l'accident
.a perçu immédiatement un halo devant l'oeil gauche
.avait déjà eu 2 ou 3 fois une impression semblable; une fois après une colère terrible.
.Il s'agit d'un homme qui fume beaucoup et boit de grandes quantités de café.

-Examen oculaire

-Acuité visuelle
.VOD : (0° -2) +3 : I0/I0
.VOG : (I70°-I) +3.50: I0/I0
tache grise sur ce qu'il fixe
-Amsler : tache sur ce qu'il fixe, sans disparition ni déformation
-pupilles:normales
-champ visuel périphérique : normal
-tension oculaire : normale
-Fond d'oeil droit : normal
-Fond d'oeil gauche: petites irrégularités du calibre des vaisseaux; reflets brillants; signes du croisement; oedème maculaire.
-Tension artérielle rétiniennes : OD : 25 ; OG: 40

-Examen général clinique et para-clinique

-Tension artérielle : instable : I4/8; I8/I0
-Examens O.R.L. et dentaire : négatifs
-Urée : 0,42 ; glycémie : I,07; Cholestérol : 2,60
-B.W.: négatif
-Formule sanguine et vitesse de sédimentation: normales

-Traitement : suppression du café et du tabac
nicyl-papavérine

La guérison est obtenue en I0 jours.

le I6.I0.I96I

ne présente plus aucun trouble

-Fond d'oeil droit ; normal
-Fond d'oeil gauche:macula normale
-Tension artérielle rétinienne : 30 OD,OG.

OBSERVATION n° I3

(BO... Michel - 3I ans) (Hôpital : La PITIE)

le 29.5.I959

depuis deux jours, voit une tache jaune devant l'oeil gauche; elle est fixe, en haut et à droite du point de fixation. Semble en relief

-Examen oculaire

-Acuité visuelle
.VOD : I0/I0
.VOG : +I.50 :9/I0 -réfraction sous atropine-
-Fond d'oeil : oedème maculaire et sous maculaire
-lampe à fente : pas d'uvéite
-éventail: pas de scotome central net aux couleurs

-Examen général clinique et para-clinique

-numération-formule : normale
-urée: normale
-à signaler dans les antécédents : une tuberculose pulmonaire en I946-47: guérison sans séquelles.

-Traitement : nicyl papavérine intra-musculaire
lentérules phénobarbital

Le 6.6.I959

-Examen oculaire

- acuité visuelle
.VOD :I0/I0
-Fond d'oeil gauche : moins d'oédème, quelques cicatrices péri-maculaires.
-Examen général : bilan cardio-vasculaire : normal

le 8.8.I959

-Examen oculaire

-acuité visuelle : OG : I0/I0
-champ visuel : normal

-Traitement : est toujours au nicyl

le 2.I2.I959

rechute depuis deux jours

-Examen oculaire
-Fond d'oeil gauche : oedème maculaire strictement identique à la première fois
-champ visuel périphérique ; normal.

le IO.I.I960 :
guérison par traitement au nicyl papavérine

le 22.6.I960
rechute oeil gauche depuis trois semaines
même aspect oculaire que les autres fois

le 23.II.I960
le malade revient, signale maintenant un scotome central positif
-examen oculaire
-acuité visuelle :
.VOD : IO/IO
.VOG : IO/IO f
-fond d'oeil : oedème ayant tendance à déborder la région maculaire

Mars I96I :
traitement inchangé

Mars I96I :
rechute oeil droit; perçoit de nouveau un scotome positif
fond d'oeil : oedème maculaire

Avril I96I:
le scotome persiste
-acuité visuelle : OD/G : IO/IO
-fond d'oeil : oedème maculaire

le malade n'a pas été revu depuis.

OBSERVATION n° I4

(Mr M... -4I ans) (Hôpital : La PITIE)

le I2.6.I959

a consulté le Dr JOSEPH il y a I5 jours parcequ'il a constaté une déformation des lignes et une baisse de l'acuité visuelle de l'oeil gauche.
.VOD : (0° -2) +3 = I0/I0
.VOG : (I70°-I) +3.50= I0/I0
.Amsler : petit scotome central positif

Actuellement :
-Examen oculaire

-Acuité visuelle
.VOD : (90° + 2.50) I0/I0
.VOG : (75° + I.50) + I : 3/I0
-Amsler : OG : scotome positif gris, ovalaire, comprenant le point de fixation et s'étendant à gauche dans le champ temporal
-Fond d'oeil droit : normal
-Fond d'oeil gauche: oedème maculaire

-Examens para-cliniques

-Urée: 0,42 ; glycémie : Igr 07 ; cholestérol 2,60
-Numération et formule sanguine : normales

-Diagnostic : Rétinopathie centrale angiospastique
-Traitement : nicyl papavérine et sédatifs

Le I5.6.I959

amélioration de la vision
-Examen oculaire

-acuité visuelle
.VOD (0° -2)+3 : I0/I0
.VOG (I70°-I)+3 : I0/I0
-Amsler : il persiste un scotome central OG
-Fond d'oeil droit : normal
-Fond d'oeil gauche: petite irrégularité du calibre des vaisseaux
-Tension artérielle rétinienne : OD :25 ; OG : 35

le 25.6.I959

l'amélioration se maintient;
le scotome central de l'oeil gauche est encore retrouvé
-Fond d'oeil droit : normal
-Fond d'oeil gauche: oedème maculaire

Le malade n'a plus été revu

OBSERVATION n° I5

(Mr PI... -37 ans) (Hôpital : LA PITIE)

le I3.8.I959
perçoit depuis 3 jours une tache devant l'oeil droit

-Examen oculaire
-Acuité visuelle
.VOD : 0,5
.VOG : I0/I0 sans correction
-Fond d'oeil droit : papille à bords flous
discret oedème maculaire
-Fond d'oeil gauche: normal

-Antécédents
-sinusites fréquentes
-dents en mauvais état
-aurait fait une néphrite 5 ans auparavant

-Diagnostic : Choroïdite ?

-Traitement : Cortancyl 5mg : 3 comprimés
Terramycine Ig
Ultra levures

le 3I.8.I959 :

-Examen O.R.L. : flou des sinus maxillaire et frontal droits
-Extraction des dents en mauvais état
-On continue le même traitement

le 9.9.I959
le malade signale une amélioration
.VOD : 5/I0
.VOG : I0/I0

le 30.9.I959
mêmes constatations

le 4.II.I959
signale maintenant un trouble visuel de l'oeil gauche

-Examen oculaire
-Acuité visuelle :
.VOD : I0/I0 sans correction
.VOG : 7/I0

-Amsler OG : scotome central relatif
-Goldmann : tracé normal
-Fond d'oeil droit et gauche : on trouve un oedème maculaire discret des deux côtés.

-Examen para-clinique

-Numération et formule : normales
-vitesse de sédimentation : normale

-Diagnostic : angiospasme ?

-Traitement : nicyl papavérine

le 7.II.1959

impression d'une amélioration
.VOG : 8/IO
.VOD : IO/IO

le 27.II.1959 :

ne ressent plus aucun trouble

-VOD : IO/IO
-VOG : IO/IO
-Fond d'oeil droit et gauche : papilles normales; il n'y a plus d'oedème maculaire, mais on aperçoit quelques taches jaunes.
-champ visuel : normal

-Traitement : on conseille la poursuite du nicyl papavérine.

OBSERVATION n° I6

(Mme R... Paulette) (Hôpital St ANTOINE)

Le 5.9.I959 (47 ans)

Baisse de vision depuis six mois.
A fait récemment épisode septicémique
Sensation vertigineuse avec vision trouble dans le passage entre vision de près et vision de loin. Il ne s'agit pas d'une accommodation tonique car le passage de la vision de près à la vision de loin se fait normalement

Le 24.2.I960

Apparition d'une gène visuelle oeil droit. A vu un ophtalmologiste qui constate un oedème maculaire sans atteinte de l'acuité

-Diagnostic envisagé : Rétinite centrale angiospastique
-Traitement : Neutraphilline-papavérine

Amélioration.

Depuis quelques semaines, baisse de l'acuité visuelle de l'oeil droit :

-Examen général clinique et para-clinique

-Vitesse de sédimentation: normale
-Numération, formule : normale
-Cholestérol : 2,40
-Recherche Rickettsiose : normale
-Par ailleurs; coronarite

-Examen oculaire:

-Acuité visuelle :
.VOD : ac 5/7 f.;de près lit n° I,5
.VOG : ac 5/5 f.;de près lit n° I,5
-Fond d'oeil : normal, sauf région maculaire droite où l'on voit 8 petites taches jaunes plus ou moins groupées, sans oedème net

-Traitement : Tromexane, antispasmodiques, Rutine.

le 25.5.1960 :

Mêmestroubles

-Examen oculaire

-Acuité visuelle : identique
-Fond d'oeil : même aspect

La malade n'a plus été revue .

OBSERVATION n° I7

(Mme C... Irène -42 ans) (Hôpital St ANTOINE)

Le II.2.I959

Voit mal de l'oeil droit de près et de loin. Tiraillements oculaires.
Consulte aux Quinze-Vingts. Prescription: Terramycine, Cortancyl, solurutine pour choroïdite maculaire.
Porte : OD + I;25 ; OG + I.

Le trouble oculaire droit date d'environ un an et n'est pas continu. A certains moments il s'éxagère. La malade a l'impression d'un léger trouble grisâtre qui l'empêche de voir nettement.

Malade fatguée, surmenée ayant surtout de gros soucis familiaux (en instance de divorce). Il semble que les troubles surviennent en même temps que les ennuis.

-Examen oculaire :

-Acuité visuelle
.VOD : 0,4 sc ; (90° +0.75) = 0,7 ;
.VOG : I0/I0 s.c.
.de près, après adjonction d'un +I : lit OD : n° 3; OG:n°2
-Amsler: OD: scotome central relatif
-Fond d'oeil droit : papille et vaisseaux normaux; oedème maculaire arrondi, bien limité, de I,5 diamètre papillaire estompant les détails; on a l'impression d'un deuxième cercle concentrique à l'intérieur du premier. De plus, multiples petits grains blancs, jaunatres, minuscules.
-Fond d'oeil gauche : normal
-Diagnostic: Rétinopathie angiospastique assez évoluée

-Traitement: Duvadilan 4
Equanil 3, Epanal 3
Une retrobulbaire de Novocaïne-nicyl tous les 2 jours, 6 en tout.

Le25.2.I959

se sent bien, le trouble visuel a pratiquement disparu.

-Examen oculaire :

-Acuité visuelle
VOD ; (0°-0.50)+I :0,9 ; de près avec +I.50 : lit n° I,5
VOG : I0/I0 sc.

-Amsler : scotome central positif plus petit et moins dense
-Fond d'oeil droit : amélioration. L'oedème a considérablement regressé, mais on devine encore sa limite nette: dimension I diamètre papillaire. Les petits points jaunes persistent
-Fond d'oeil gauche : normal

-Continuer le même traitement, mais arrêt des retro-bulbaires.

le II.3.I959 :
va bien

-Examen oculaire :

-Acuité visuelle
.VOD : (0°-0.75)+I.25: 0,9 ; (0°-0.75)+I.75: lit n°I,5
-Amsler : scotome très petit, à peine visible
-Fond d'oeil droit: inchangé

-Même traitement

le 2I.9.I959 :
se sent bien; n'a plus de trouble

-Acuité visuelle :
.VOD : (0°-0.50)+0.50 : I0/I0 f.
.VOG : I0/I0 avec +0.25
-Fonds d'yeux normaux.

OBSERVATION n° I8

(Mr V... Arsène [illegible]6 ans) (Hôpital St ANTOINE)

le 30.II.I959
scotome positif de l'oeil droit depuis 8 jours.

-Examen oculaire

-Acuité visuelle
.VOD/G : [illegible] normale.
-Fond d'oeil droit : papille et vaisseaux normaux
-Fond d'oeil gauche: remaniement pigmentaire de la région maculaire

-Dents actuellement en traitement
-Numération-formule et vitesse de sédimentation demandées.

-Traitement: Duvadilan 4 comprimés
nicyl-papavérine en intra-musculaires
Belladénal deux comprimés
Repos

le 3.I2.I959 :
pas d'amélioration

-Examen oculaire

-Acuité visuelle
.VOD : (60°+0.50)-0.50 : 5/I0
.VOG : I0/I0
-Tension artérielle rétinienne : OD : 45 ; OG : 50

-Traitement: Retro-bulbaires de novocaïne-nicyl

le 5.I2.I959 :

.VOD : (60°+0.50)-0.50 : I0/I0
-Fond d'oeil droit: diminution de l'oedème

le 8.I2.I959 : aspect nettement amélioré

le Ier.9.I96I
trouble visuel de l'oeil gauche, impression de baisse de la luminosité. Céphalées.

-Examen oculaire

-Acuité visuelle
.VOD: a.6 : I , de près lit n° 2
.VOG:0,9 , de près lit n° 2 f.

-Champ visuel : normal
-Lampe à fente : rien à signaler
-Amsler : scotome relatif ; micropsie
-Fond d'oeil droit : normal
-Fond d'oeil gauche: oedème maculaire
-Tension oculaire: OD et OG : 8/75

-Traitement: Ronicol; Vitamine BI-B6-BI2 ; Epanal

le IO.2.I962:

Fonds d'yeux normaux
Pas de traitement.

OBSERVATION n° I9

(Mr M... J.Pierre (35ans) (Hôpital St ANTOINE)

le I3.4.I960

scotome central positif de l'oeil droit depuis 3 semaines. A eu un épisode semblable il y a 4 ans, qui s'est arrangé complètement en I5 jours.

-Examen oculaire

-Acuité visuelle :
.VOD : IO/IO ; de près lit n° I,5
.VOG : IO/IO ; de près lit n° I,5
-Amsler : OD : pas de métamorphopsie
scotome dépassant le petit quadrillé
-Pupilles égales, réflexes normaux, motilité normale
-Fond d'oeil droit : aspect de rétinopathie angisopastique; petites taches chamois autour de la foveola; le reste du fond d 'oeil est normal.
-Fond d'oeil gauche: normal
-Champ visuel : campimétrie : rian à signaler

-Traitement : Duvadilan, Bellergal
envisager les corticoïdes et eventuellement: chocs

le 2I.8.I960

complètement guéri
arrête le tabac et le café
utilise des vaso-constricteurs pour des coryzas.

OBSERVATION n°20

(Mr R... , 28 ans) (Hôpital: La PITIE)

le 12.9.1960

il s'agit d'un malade suivi par le Docteur JOSEPH.
Ce malade perçoit un trouble visuel de l'oeil gauche depuis Juin. A été examiné à St Denis et traité pour une lésion maculaire (choroïdite) par: Cortancyl, hexacycline et mutascol à la kalleone.
signale actuellement une tache sur ce qu'il regarde.

-Examen oculaire

-acuité visuelle
.VOD : IO/IO
.VOG : IO/IO
-Amsler : il n'y a aucune déformation; rien ne manque, mais il existe une tache qui se projette sur le point de fixation.
-Fond d'oeil droit : normal
-Fond d'oeil gauche: oedème maculaire; quelques points blancs
-Electrorétinogramme : tracé en faveur d'une légère altération du système photopique des deux yeux.
-Vision des couleurs :tritanomalie

-Examen para-clinique

-Urée: 0,28 gr ; Glycémie : 0;80 , B.W.: négatif
-Numération formule et vitesse de sédimentation : normales

-Diagnostic : rétinite centrale angiospastique

-Traitement : nicyl papavérine

le 28.9.1960

Nette amélioration; perçoit encore une tache grise, plus estompée, sur ce qu'il fixe.

-Examen oculaire

-Acuité visuelle : VOD/G: IO/IO
-Fond d'oeil droit : normal
-Fond d'oeil gauche: amélioration: l'oedème maculaire regresse; il n'y a plus de points blancs.

-Traitement : continuer le même traitement pendant un mois.

OBSERVATION n° 2I

(Mme P..., 57 ans) (Hôpital L... PITIE)

le 2I.7.1960

signale un trouble visuel gauche depuis un mois environ.

-Examen oculaire pratiqué à cette date, a montré :

-Acuité visuelle
.VOD: +0,50 : 9/10
.VOG: 4 à 5/10
-Fond d'oeil droit : normal
-Fond d'oeil gauche:odème maculaire strictement localisé à la région avasculaire et évoquant un angiospasme.

-Examen général clinique et para-clinique

-Dents et sinus: rien à signaler
-Urée : 0,66; glycémie : 0,92

-Diagnostic : rétinopathie centrale angiospastique

-Traitement : solurutine, Epanal

ce jour

-Examen oculaire

-acuité visuelle
.VOD : 10/10
.VOG : 7 /10 faible
-Amsler : les lignes sont déformées autour du point de fixation.
-Fond d'oeil droit : normal
-Fond d'oeil gauche : il existe un oedème localisé à la région inférieure de la macula

-Traitement : Kalléone, citroflavonoïdes.

La malade n'est plus revue.

OBSERVATION n° 22

(Mr C... 36 ans) (Hôpital : La PITIE)

le I2.4.I96I

s'aperçoit en conduisant qu'il ne voit pas net de l'oeil gauche; les lignes sont sinueuses; il existe un halo jaune sur ce qu'il fixe.

-Examen oculaire

-acuité visuelle
.VOD : I0/I0 sans correction
.VOG : 9/I0
.de près : lit n° 2
-champ visuel : normal
-Fond d'oeil droit : normal
-Fond d'oeil gauche : oedème maculaire

-Examen général clinique et para-clinique

-Vitesse de sédimentation: normale
-Numération formule: légère lymphocytose

-Diagnostic: Choroïdite ?

-Traitement: pénicilline-streptomycine, cortancyl

le I7.4.I96I : mêmes constatations

le I9.4.I96I

:aucune modification de l'état oculaire
-Examen O.R.L. : rien à signaler
-Examen stomatologique : plusieurs dents infectées.

le 4.5.I96I

se sent mieux; ne perçoit plus de gène visuelle

-Examen oculaire

-acuité visuelle : VOD/G : I0/I0
-Amsler : déformation des lignes horizontales
-Fond d'oeil gauche : apparition d'une pigmentation de la région maculaire

le I4.6.I96I

nouveau trouble visuel de l'oeil gauche
-acuité visuelle
.VOD : +I.50 : I0/I0
.VOG : 6/I0
-Fond d'oeil gauche : oedème maculaire

-Traitement : on continue le même traitement auquel on ajoute du nicyl.

le 29.6.I96I

-Acuité visuelle inchangée
-Amsler : déformation des lignes horizontales; scotome central
-Au Goldmann, on retouve le même scotome central de l'oeil gauche

le I2.7.I96I

-Amélioration de l'acuité
.VOD : I0/I0
.VOG :7/I0 s.c. ; +0.50 = I0/I0 f.

-On poursuit le même traitement.

le I9.7.I96I

-Examen oculaire

-Même acuité visuelle
-Amsler : scotome central relatif oeil gauche
-Fond d'oeil droit : normal
-Fond d'oeil gauche : région maculaire rouge, sans reflets; il existe un semis de petits points jaunes et un léger oedème

le 23.8.I96I

-Acuité visuelle :
.VOD : I0/I0
.VOG : 9/I0 s.c. ; + 0.25 = I0/I0
-Fond d'oeil : mêmes constatations

le 6.I2.I96I

-Acuité visuelle : VOD/G : I0/I0
- Il n'y a plus d'oedème maculaire; aspect pigmenté de la macula

le I3.4.I962 :
aucune modification depuis 4 mois.

OBSERVATION n° 23

(Mr H... , 42 ans) (Dr JOSEPH)

le 5.9.1961

voit trouble depuis six mois

-Examen oculaire

-acuité visuelle :
.VOD: +0.50 = 10/10
.VOG: (80°-0.50)+0.50 : 8 à 9/10 (les lettres sont vues difficilement)
l'acuité est variable; par moments aperçoit quelques caractères du 10/10 (oeil gauche)
.de près : OD: lit n° 2 avec correction
OG: lit n°2 mais voit flou et peut-être un peu déformé.

-pupilles normales
-examen à la lampe à fente: aucune anomalie
-Champ visuel (Goldmann): normal
-Amsler: aucun scotome; pas de déformation, simplement l'aire autour du point de fixation est estompée.
-Tension oculaire 8/7,5 OD et OG
-Fond d'oeil droit : normal
-Fond d'oeil gauche: artères normales; tout est normal sauf oedème de la macula
-Tension artère centrale de la rétine: 40 ODG.

-Examen général clinique et para clinique
-B.W: négatif , Urée: 0,30; Glycémie : Ig
-Examen dentaire : deux dents dont les canaux n'avaient pas été traités : soins effectués et terminés le 27.9.1962.

le 31.7.1962

le trouble visuel a disparu en deux mois; aucun trouble depuis.

-Examen oculaire
.VOD : +0.50 : 10/10
.VOG : (85°-0.50)+0.25 = 10/10
-Il n'y a plus de scotome central de l'oeil gauche
-Fond d'oeil droit et gauche : normaux; il y a à peine une petite différence entre les maculae: la gauche étant à peine plus grise.

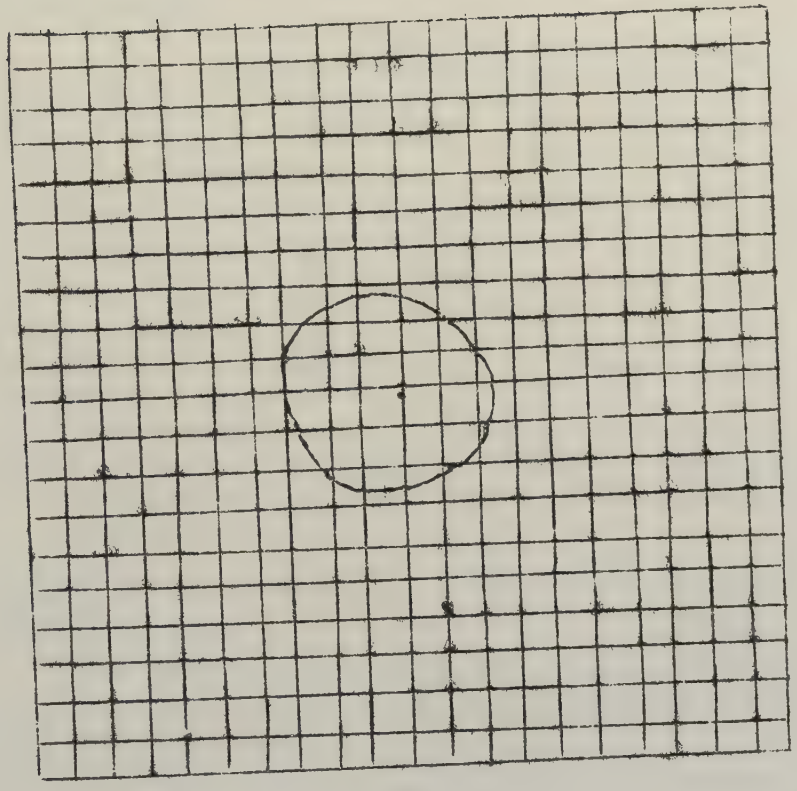



OBSERVATION n° 24

(Mr A..., 48 ans) (Hôpital LA PITIE)

le I3.I2.I96I

Depuis I6 jours, perçoit une tache devant l'oeil droit. Asthénie, vertiges.

-Examen général : négatif

-Examen oculaire

-Acuité visuelle
.VOD : IO/IO sans correction
.VOG : IO/IO sans correction
.de près lit n° 2 avec +0.75
-Champ visuel : normal
-Amsler :petit scotome relatif au dessus du point de fixation.
-Motilité normale
-Tension artérielle rétinienne : 45
-Fond d'oeil droit : papille et rétine normales sauf la région maculaire qui est soulevée par un oedème et entourée d'une ligne circulaire brillante

-Diagnostic : Rétinopathie centrale angiospastique

-Traitement: gardénal à doses filées; nicyl-papavérine

On demande un examen stomatologique et O.R.L; une numération et formule sanguine; un examen général.

le 20.I2.I96I :

tous les examens sont normaux sauf l'examen dentaire: il existe quelques foyers apicaux infectieux.

-Examen oculaire

?VOD/G : IO/IO s.c;
-Amsler : disparition de la tache
-Fond d'oeil droit : l'oedème maculaire persiste.

le 5.I.I962

l'amélioration persiste
.VOD/G: IO/IO s.c.
-Fond d'oeil droit : la région maculaire a perdu ses reflets habituels; elle est entourée d'une ligne circulaire brillante.
-Fond d'oeil gauche: rien à signaler

On continue le même traitement.

OBSERVATION n° 25

(Mr L... , 36 ans) (Hôpital St ANTOINE)

le 22.II.I96I

Il y a deux mois environ, apparition d'une baisse brutale de l'acuité visuelle; vision à travers un brouillard; métamorphopsie.
Un traitement à base de solurutine iodée entraine une amélioration.

ce jour :

-Examen oculaire

-Acuité visuelle :
.VOD : IO/IO (I20°+0.75)
.VOG : 9/IO (90° +0.75)
-Amsler : scotome central autour du point de fixation; déformation des lignes horizontales de l'oeil droit
-Champ visuel : normal
-Pupilles normales
-Fond d'oeil droit : papille normale; cercle entourant la macula qui est parsemée de petits points jaunes. Les vaisseaux sont normaux.
-Fond d'oeil gauche : normal

-Antécedents : migraines

-Diagnostic:aspect typique de Rétinopathie centrale angiospastique

-Traitement: Solurutine iodée, vitamine B6 : 2 comprimés
Retro-bulbaire de Xylocaïne + cortisone
En intra-veineuses : Liquémine 25 +Vitamine C 500

le I3.I2.6I

a eu 5 retro-bulbaires

-Acuité visuelle : VOD/G: IO/IO
-Pas de scotome central; métamorphopsie
-Fond d'oeil droit : persiste de l'oedème au niveau de la macula.

-Traitement : même traitement à l'exception des retro-bulbaires.

le I3.I.62

-Acuité visuelle : VOD/G : IO/IO
-Amsler : métamorphopsie
-Fond d'oeil droit : oedème maculaire modéré; remaniement pigmentaire

-Même traitement

le 5.5.I962

sans traitement depuis fin mars. Très amélioré, voit moins déformé. Constate qu'il voit trouble lorsqu'il est fatigué.

-Examen oculaire

-Acuité visuelle :
.VOD : (I20° +0.75) : I0/I0
.VOG : (90° +0.75) : I0/I0
.de près : lit n° 2

-Amsler : discrète métamorphopsie
-Fond d'oeil droit : plus d'oedème maculaire; il existe quelques points jaunes
-Fond d'oeil gauche : normal

le 3.I0.I962

l'amélioration se maintient

-Examen oculaire

-Acuité visuelle
.VOD/G : I0/I0
-Fond d'oeil droit : remaniement maculaire; aspect pigmenté
-Fond d'oeil gauche : normal.

OBSERVATION n° 26

(M.M... ; 38 ans) (Hôpital St ANTOINE)

le I2.6.I962

Il y a 4 jours, impression brutale de brouillard devant l'oeil droit.

-Examen oculaire

-Acuité visuelle
. OD : 0,7 s.c. ; de près lit n° I,5
.VOG :I0/I0s.c. ; de près lit n° I,5
-Champ visuel : périphérique : normal
scotome central absolu
-Fond d'oeil droit : tout est normal sauf la région maculaire qui présente l'aspect typique de la Rétinopathie centrale angiospas-spastique.
-Fond d'oeil gauche : normal

-Traitement : Nicyl-papavérine: 6 comprimés; Epanal

le I3/6.I962

amélioration depuis la veille au soir

-Examen oculaire

-Acuité visuelle
.VOD :I0/I0 s.c.; impression de tache devant l'oeil droit
.VOG :I0/I0 sc
-Amsler: scotome relatif très discret; ce qui entoure le point de fixation semble plus terne.
-Scotome provoqué : la macula est éclairée pendant 30 secondes avec la lumière de l'ophtalmoscope :
.immédiatement après : VOD = 2/I0
.5 minutes après : VOD = 8/I0
-Fond d'oeil droit : oedème maculaire moins important; la région maculaire n'est pas soulevée
-Fond d'oeil gauche : normal

-Examen général clinique et para-clinique

-Tension artérielle : I4/8
-Numération-formule : normales
-Vitesse de sédimentation : normale
-Examen général : normal
-Examen O.R.L.: aucun foyer
-Examen stomatologique : une dent à extraire à gauche.

le I5.6.I962

vision trouble; micropsie

-Examen oculaire

-acuité visuelle

.VOD : IO/IO amélioré par +0.50

.VOG : IO/IO

-Fond d'oeil droit : l'oedème maculaire est moins important

-Continuer le même traitement

le 20.6.I962 : mêmes constatations

le 2.7.I962 : très nette amélioration

.VOD/G : IO/IO

-Fond d'oeil droit : il n'y a plus d'oedème.

OBSERVATION n° 27

(Mr P... , 28 ans) (Dr JOSEPH)

le 20.I.1962

Le 27 Décembre ressent un éblouissement OD et voit une tache sur ce qu'il fixe.
Consulte son ophtalmologiste dès le lendemain; celui-ci constate une macula trouble.

VOD : -2.50 : 9/10
VOG : -2 : 10/10

Diagnostic : choroïdite maculaire
Traitement : héxacycline + Becozyme

Examen ce jour :

-Acuité visuelle
.VOD : -2.50 = 6/10
.VOG : -2 =10/10
-Examen aux cartons de HAITZ : tache sur ce qu'il fixe sans que rien ne manque et sans déformation.
-Champ visuel : normal
-Fond d'oeil: tout est normal, sauf oedème maculaire Oeil droit.
-Tension de l'artère centrale de la rétine : 50 OD, OG/

-Examen général clinique et para-clinique
-Tension artérielle : 14/7
-Urée : 0,53 ; Glycémie : 0,90; Cholestérol : 2,72 gr

-Diagnostic :Rétinopathie centrale angiospastique

-Traitement :Nicyl-papavérine
Cesser le tabac et le café

La guérison est obtenue en quinze jours

OBSERVATION n° 28

(M. Ma..., 50 ans) (Hôpital: LA PITIE)

le 3.IO.I962

Impression de poussière dans l'oeil droit depuis I5 jours.
Présente depuis un trouble visuel : déformation des lignes horizontales pendant 3 à 4 jours, puis tache sur ce qu'il fixe.

-Examen oculaire

-Acuité visuelle
.VOD:(0°-0.25)+I.25 :0,9
.VOG:(0°-0.25)+0,25 :1
.de près OD: (0°-0.25)+2.75 lit n° 3 f.
OG: (0°-0.25)+I.75 lit n° 2
(porte depuis 8 mois la correction suivante :
OD: (0°-0.25)+0.75
OG: (0°-0.25)≠0.25

-Pupilles : normales
-Milieux transparents: normaux
-Amsler : OD: scotome central positif
déformation des lignes horizontales
-Fond d'oeil droit et gauche : normaux, sauf à droite où la région maculaire présente l'aspect typique d'une rétinopathie centrale angiospastique; l'oedème maculaire est entouré d'un cercle lumineux.
-Tension de l'artère centrale de la Rétine : ODG : 45
-Examen du fond d'oeil à l'aide du verre de contact:

.A la coupe optique la rétine ne bombe pas en avant; le trouble qu'il est difficile de décrire siège en arrière de la rétine.

-DIagnostic: Rétinopathie centrale angiospastique

-Traitement : nicyl papavérine 3 comprimés, 3 fois par jour.

-A l'interrogatoire :

.On note qu'il s'agit d'un sujet émotif, qui assume des responsabilités importantes.
.Le sujet ne fume pas et ne boit ni alcool, ni café.
.Il ne présente pas d'instabilité vaso-motrice; aucun antécédent pathologique.

-Examens demandés : recherche d'un foyer infectieux.

le I0.I0.I962

subjectivement aucune modification notable

-Examen oculaire

-Acuité visuelle
.VOD : (0°-0,25) + I,25 = 0,9
.VOG : (0°-0,25) + 0,25 = I
-Champ visuel : scotome central positif autour du point de fixation de mêmes dimensions que le 3.I0.I962.
-Les lignes horizontales ne sont plus déformées
-Scotome provoqué : éblouissement maculaire pendant 30 secondes avec la lumière de l'ophtalmoscope :
.aussitôt après : VOD : 3/I0
.Après 5 minutes: VOD : 6/I0 f
.AprèsI0 minutes: VOD : 7/I0
.AprèsI2 minutes: VOD : 9/I0

-Amsler : scotome central de grandes dimensions, siégeant au-dessus du point de fixation.
-La recherche du scotome provoqué met en évidence des réactions normales : récupération de l'acuité en moins de 50"
-Fond d'oeil droit : l'oedème maculaire est moins important: deux petits points jaunes au-dessous de la fovea.
-Examen à la lampe à fente: même aspect de la région maculaire

-Résultats des examens complémentaires

-Stomatologique : foyer péri-apical infectieux au niveau de l'incisive latérale droite
-O.R.L. : aucun foyer
-Numération-formule et vitesse de sédimentation : normales
-Urée : 0,32 ; Cholestérol : 3 g.

-Traitement: soins dentaires; continuer le même traitement.

le I7.I0.I962

perçoit toujours la tache devant l'oeil droit

-Examen oculaire

-Acuité visuelle : aucune modification
-Amsler : scotome central [illegible] autour du point de fixation qui est vu flou de même que la région qui l'entoure; les lignes ne sont pas déformées.
-scotome provoqué :
.immédiatement après : VOD 0,3
.4 minutes après : VOD 0,7
.I0 minutes après : VOD 0,9 à I f
l'acuité est donc récupérée plus rapidement
OG : récupération en moins de 50"

-Fond d'oeil droit : inchangé

(-Traitement_ :-nicyl papavérine aux mêmes doses
-Tous les deux jours une i.v. de Liquémine 25 +Vit C à 500 mg
-Lentérules de phénobarbital

le 3I.I0.I962

ne perçoit plus de tache devant l'oeil droit

-Examen_oculaire

-Acuité visuelle
.OD : (0°-0.25)+I : I0/I0 f
.OG : (0°-0,25)+I : I0/I0

-Amsler: pas de scotome central. Légère déformation des lignes verticales autour du point de fixation
-scotome provoqué :
.immédiatement après : VOD : 0,3
.6 minutes après : VOD :I0/I0 f

-Fond d'oeil : la région maculaire retrouve son aspect normal mais il persiste un cercle brillant entourant la macula; on voit quelques taches jaunes près du cercle. (oeil droit).
-Tension oculaire:I5 (aplanation) : OD et OG

-Traitement : inchangé

CHAPITRE VII

PATHOGENIE ET ANATOMIE PATHOLOGIQUE

La Rétinopathie Centrale Angiospastique et la Choroïdite Centrale Séreuse n'ont donné lieu à aucun examen anatomo-pathologique. Aussi l'origine et le siège de cette affection sont encore discutés.

Certains auteurs tels que RAUH, STREIFF et SEITZ pensent que ce sont deux maladies différentes, c'est aussi l'opinion de E. HARTMANN .

Pour beaucoup d'autres il semble s'agir de la même maladie et le choix du titre sous lequel ils la décrivent dépend de leur Conception concernant le siège de la lésion et son étiologie.

MASUDA, HASEGAWA et KITIHARA pensent que la lésion initiale siège dans la choroïde. Il s'agit de lésions tuberculeuses; les petites taches jaunes que l'on observe sont de minuscules infiltrats ou tubercules.

Pour les auteurs lyonnais, il s'agit également d'une lésion choroïdienne tuberculeuse.

Pour WALSH, KITIHARE, DUGGAN et RIELM, l'oedème siège entre la choroïde et l'épithélium pigmentaire.

Pour HORNIKER, GIFFORD, MARQUARDT, CORDES et nombre d'autres auteurs, il s'agit d'une atteinte rétinienne [illegible] d'origine choroïdienne.

La maladie siège exclusivement dans la région maculaire; celle-ci est particulièrement sensible aux troubles vaso-moteurs.

DUKE-ELDER remarque que l'oedème s'installe facilement dans cette région du fait de l'épaisseur de la couche de HENLE et la facilité avec laquelle elle s'imbibe. L'absorption est limitée par le fait que la région est avasculaire. L'oédème est essentiellement pré-rétinien pour cet auteur.

L'examen à la lampe à fente a montré à GOLDMANN que l'oedème siège entre la rétine et la choroïde. Il y a cependant un faible décollement du vitré au-devant de la zone oedémateuse.

L'étude de trente cas à la lampe à fente a permis à MITSUI et SAKANASHI, de distinguer trois sortes d'éventualités :

- Décollement séreux de la rétine : la rétine bombe en avant, un espace clair la sépare de l'épithélium pigmentaire sur lequel l'ombre des vaisseaux rétiniens se projette. On peut voir de petits précipités sur la face profonde de la rétine décollée; il existe des plaques jaunes, irrégulières, dans la choroïde.
- Décollement séro-fibrineux de la rétine : l'espace décollé est le siège d'opacités qui atténuent l'ombre projetée des vaisseaux.

. Oedème rétinien sans décollement : il y a un épaississement de la rétine, le trouble est très marqué dans les couches externes.

L'oedème peut donc provenir de la choriocapillaire et se collecter sous la rétine. Lorsque l'atteinte est sévère il occupe tous les tissus.

En plus des données biomicroscopiques, certains faits plaident en faveur d'une origine choroïdienne de l'oedème. Ceci implique qu'on ne pourra pas toujours incriminer un spasme des capillaires rétiniens comme cause de l'affection.

Les faits suivants plaident contre le spasme isolé des capillaires rétiniens :

- L'oedème ou l'exsudation siègent sous la rétine; ils la soulèvent et produisent une hypermétropie. Celle-ci n'existerait pas si l'oedème était superficiel.
  Un exsudat sous-rétinien semble donc suggérer la présence d'une lésion choroïdienne.
- Dans le décours de l'affection il se produit un discret remaniement pigmentaire de la région maculaire. Celui-ci ne se produirait pas si la lésion siégeait exclusivement dans les couches cérébrales de la rétine.

- Aucune lésion choroïdienne n'est retrouvée dans les angiospasmes rétiniens. Or les auteurs qui rapportent des observations de choroïdite Centrale Séreuse décrivent des lésions siegeant dans la choroïde. Ces auteurs ne retrouvent en général pas de signes d'instabilité vasomotrice.

- Ceux qui décrivent des cas de Rétinopathie Centrale Angiospastique ne retrouvent pas de lésions choroidienne s. Pourtant les lésions ophtalmoscopiques qu'il décrivent ressemblent d'assez près à celles décrites comme étant de siège choroïdien.

La preuve d'une instabilité vasomotrice a été démontrée par HORNIKER, GIFFORD et MARQUARDT. De plus la thérapeutique anti-spasmodique et vasodilatatrice se révèle efficace dans la plupart des cas.

En somme, pour la plupart des auteurs, le trouble initial est une lésion vasculaire quelconque. Pour les uns elle siège dans la choroide, pour les autres au niveau des capillaires de la région maculaire.

Létiologie invoquée à l'origine de ce trouble vasculaire varie avec les auteurs :

Pour DUKE-ELDER il est toxique; pour HORNIKER, GIFFORD et MARQUARDT il s'agit d'un trouble vaso-moteur. HARRINGTON et HARTMANN invoquent la possibilité d'une

origine psycho-somatique à ce trouble vasomoteur.

Pour les auteurs lyonnais ainsi que pour les japonais, il s'agit d'une réaction allergique d'origine tuberculeuse.

Les différentes étiologies invoquées seront ainsi retrouvées lorsqu'on aborde la thérapeutique de la Rétinopathie Centrale Angiospastique.

-:-:-:-:-

CHAPITRE VIII

T H E R A P E U T I Q U E

Le traitement devra être aussi rapide que possible pour réduire au minimum les lésions provoquées par l'oedème et l'anoxie.

Lorsque l'examen aura mis en évidence un foyer dentaire ou O.R.L., il sera nécessaire de mener de front le traitement du foyer incriminé et la thérapeutique oculaire.

L'angiospasme peut être provoqué par des facteurs :

. exogènes : tels que le froid, les traumatismes émotionnels

. endogènes : tel que la nicotine.

Le café et le tabac seront donc interdits. On recommandera une vie régulière.

Le traitement médicamenteux est fait de l'association :

- d'antispasmodiques
- de vasodilatateurs
- d'anti-inflammatoires
- de sédatifs

Certains auteurs utilisent dans les cas aigus, la thérapeutique de choc. Celle-ci exige que le patient ait une constitution robuste et qu'il soit hospitalisé. On peut utiliser soit le vaccin anti-typhique trivalent soit le propidon.

Cette thérapeutique n'a été utilisée dans aucun des cas que nous rapportons.

- L'acide nicotinique est le vaso-dilatateur généralement employé. Il est administré dans la plupart des cas sous forme de comprimés. Il est également possible de l'employer sous forme injectable. Dans ce cas, l'administration peut se faire par voie rétro-bulbaire.
- Aux vaso-dilatateurs, on adjoint les antispasmodiques. On a recours à la papavérine qui est associée aux différentes formes d'administration de l'acide nicotinique.

Pour hâter la résorption de l'oedème, et également à titre antispasmodique et vasodilatateur, on peut avoir recours à l'héparine à faibles doses en association avec l'acide ascorbique : tous les deux jours ou deux fois par semaine on fait une intra-veineuse d'héparine 25 mg et de vitamine C 500 mg.

Pour éviter le retour des spasmes on peut prescrire des dérivés de l'ergot de seigle : hydergine ou dihydroergotamine.

- Pour le traitement anti-inflammatoire, on s'adresse à la cortisone. Ici aussi l'administration peut se faire en rétro-bulbaire.
- Le sédatif généralement utilisé est un barbiturique administré à doses filées.

-:-:-:-:-

C O N C L U S I O N S

Nous avons réuni vingt-huit observations de malades atteints de Rétinopathie Centrale Angiospastique.

Bien que cette maladie soit connue depuis longtemps et ait fait l'objet de nombreux travaux, l'accord ne s'est fait ni sur l'origine choroïdienne ou rétinienne, ni sur l'étiopathogénie. Nous avons vu les preuves qui militent en faveur des différentes hypothèses.

En fonction des symptômes et des résultats fournis par les différents examens, il serait intéressant de noter dans chacun des cas :

- ce qui plaide en faveur d'une origine rétinienne :
  - Disparition complète des lésions
  - Absence d'hypermétropie acquise
  - Données de l'examen à l'aide du verre de contact
- ce qui plaide en faveur d'une origine choroïdienne :
  - Hypermétropie acquise
  - Remaniement pigmentaire
  - Données de l'examen à l'aide du verre de contact.

Envisageant le devenir des malades atteints de Rétinopathie

Centrale Angiospastique, nous constatons qu'il s'agit d'une affection généralement bénigne .

Nous pouvons également avancer que les sujets qui présentent une Rétinopathie Centrale Angiospastique ne sont pas particulièrement prédisposés à la dégénérescence maculaire sénile.
De plus, dans les antécédents des sujets atteints de dégénérescence maculaire sénile, on ne retrouve pas les symptômes de la Rétinopathie Centrale Angiospastique.

La thérapeutique de la Rétinopathie Centrale Angiospastique est fonction de la conception que l'on a de son étiopathogénie; c'est-à-dire qu'elle s'applique selon chaque cas particulier.

L'action des thérapeutiques est généralement favorable mais n'empêche pas les rechutes. On a pu constater par ailleurs que la maladie pouvait avoir spontanément une évolution favorable.

-:-:-:-:-:-

Vu le Doyen Léon Binet
Vu le Président G. Renard
Vu et permis d'imprimer le Recteur de l'Académie de Pa
J. Roche

B I B L I O G R A P H I E

ARCAYA (A.)

"Rétinopathie d'origine psychogène "
Rev. Med. Valparaiso. , I948, I, n° 4, p. I64

BAILLIART(J.P.)

"Les affections de la macula "
Masson et Cie. Edit.; I96I

BAILLIART (P.)

"Capillarites et lésions lacunaires de la rétine "
Ann. d'Ocul., I934, 97, I7I.

BAILLIART (P.)

"L'oedème de la rétine "
Ann. d'Ocul., Février I938.

BELZ

"Les chorio-rétinites séreuses centrales "
Lyon Méd., 5 Déc. I949.

BELZ

"Les chorio-rétinites séreuses centrales "
Soc. Opht. Lyon, I947, 27.4.

BIETTI(G.B.), GIARDINI (A.)

"Les spasmes rétiniens et leur traitement "
An. Thérap. Opht., I954, 5, p. I2I-I36.

BONNET (P.), PAUFIQUE (L.), BONAMOUR (G.)

"La choroïdite séreuse centrale "
Soc. d'Opht. Lyon, 28 Novembre I947.

BUXEDA (R.)

"Rétinopathie centrale angiospastique "
Am. J. of Ophth., I952, 35, p. I769-I775.

CORDES (F.C.)

"A type of foveo macular retinitis observed in the U.S. Navy"
Am. J. of Ophth., I9[illegible], vol 27, p. 803.

DUKE -ELDER

" Text book of Ophtalmology "
T.III, p. 2578.

DUGGAN (W.F.)

" Choroïdosis centralis serosa "
Arch. of Ophth., I942, I23, 2I

DUGGAN W.F.)

" Clinical vascular physiology of the eye "
Am. J. of Ophth. I943, 354, 26.

FRANCOIS (J.), VERRIEST (G.)

" Les dyschromatopsies acquises "
Ann. d'Ocul., I957, vol. I90, p. 893-894.

GIFFORD (S.F.), MARQUARDT (G.)

" Central angiospastic retinopathy "
Arch. of Ophth. I939, vol. 2I, p. 2I8-228 .

HALLOT-BOYER (P.)

" Le scotome central provoqué "
Thèse Paris , I942 .

HARRINGTON, DAVID (O.)

" The anatomic nervous system in ocular diseases "
Am. J. of Ophth., I946, 29, p. I405-I425.

HARRINGTON, DAVID (O.)

" Psychosomatic interelationship in ophtalmology "
Am. J. of Ophth., I948, 3I, p. I24I-I25I .

HARTMANN (E.)

" Les phénomènes psychosomatiques en Ophtalmologie "
Ann. d'Ocul. , I948, I8I, p. 588-603 .

HARTMANN (E.)

" Psycho-somatic phenomena on ophtalmology "
Brit. J. of Ophth., I949, p. 46I-476 .

HARTMANN (E.)

" Le facteur psychosomatique dans l'étiologie de certaines affections oculaires "
Soc. belge d'Opht., I95I, 98, p. 223-232 .

HARTMANN (E.)

" La rétinopathie centrale angiospastique "
Soc. Opht. Est, 7 Décembre I952.

HERY (J.F.)

" Contribution à l'étude de certaines lésions du fond d'oeil d'origine capillaire "
Thèse Paris I935 .

HOLLENHORST (R.W.)

" Thérapeutique médicale oculaire "
in SEDAN, MALBRAN, JAYLE
Masson et Cie, Edit., I957, p. I087-I090 .

HORNIKER (E.)

" Su di una forma di rétinite centrale di origine vasomotrice "
An. di oft. e clin. ocul. , I927, 55, p. 578-686.

HORNIKER (E.)

" Ueber ein form von zentraler retinitis auf angioneurotischer grundlage "
Von G$_r$aefe's Arch. f. Opht., I929, I23, p. 286-360.

HORNIKER (E.)

" L'importanza degli angiospasmi quale fattore patogenetico on alcune malattie oculari "
Lijecnicku vjesnek, I928, n° 2, p. III-II9 .

HORNIKER (E.)

" Benerkungen Zur Arbeit von Dr Saloe KITIHARA
Ueber Klinische Blobachtungen bei der on Japan Laufig vorko un meuden chorioretinitis Centralis serosa "
Klin. Monat.bl. f. Augen., I937, 98; p. 487.

KLIEN (B.A.)

" Lésions maculaires d'origine vasculaire "
Am. J. of Ophth., I95I; 34, p. I279 .

KLIEN (B.A.),

" Macular and extra macular serous chorio retinopathy with remarks upon the role of an extrabulbar mechanism in its pathogénésis "
Am. J. of Ophth. I96I, 5I/2, p. 23I-242

MAGDER (H.)

"" Test pour le diagnostic de la rétinopathie séreuse centrale"
Am. J. of Ophth. I960, 49/I, p.I46-I50 .

MICHEL (A.)

" Contribution à l'étude de la rétinopathie centrale angio - spastique "
Thèse, Paris, I95I

MITSUI (Y.), SAKANASHI (R.)

" Choriorétinite séreuse centrale (MASUDA); une étude à la lampe à fente "
58e Congrès, Ann. Soc. d'Opht? Jap. (KYOTO) .

MITSUI (Y.), SAKANASHI (R.)

" Rétinopathie centrale angiospastique "
Am. J. of Ophth., I956; 4I/I; p. I05-II5.

PERDRIEL(G)

" Intérêt du test de Farnworth dans l'étude des lésions maculaires et des névrites retro-bulbaires "
Soc. d'Opht. Paris, 2I Mai I960 .

WAGENER (H.P.)

" La rétinopathie angiospastique centrale et la choroïdite séreuse centrale "
Am. J. of Ophth., I957, 233, n° 2, p. 220-232 .

ZELIGO (M.A.)

" Central Angiospastic Retinopathy "
Psychosom. Med., I947, 9, p. II0-II7.

-:-:-:-:-

T A B L E DES M A T I E R E S

			pages
Chapitre	I	INTRODUCTION	I
Chapitre	II	HISTORIQUE	4
Chapitre	III	DESCRIPTION CLINIQUE	9
Chapitre	IV	DIAGNOSTIC	I7
Chapitre	V	EVOLUTION	20
Chapitre	VI	RESUME DES OBSERVATIONS	24
Chapitre	VII	PATHOGENIE & ANATOMIE PATHOLOGIQUE	73
Chapitre	VIII	THERAPEUTIQUE	79
		CONCLUSIONS	82
		BIBLIOGRAPHIE	84

-:-:-:-:-:-:-